



Türk Tıp Dergisi/Turkish Medical Journal

BAŞ EDİTÖR/ EDITOR IN CHIEF

Dr. Metin DOĞAN

EDİTÖR/ EDITOR

Dr. Telat KELEŞ

YAYIN KURULU / PUBLICATION COMMITTEE

Dr. Ahmet KUTLUHAN, Dr. Özcan EREL, Dr. İmdat DİLEK
Dr.A.Filiz AVŞAR, Dr.Bekir ÇAKIR, Dr. Olcay KANDEMİR, Dr. Z. Cibali AÇIKGÖZ

EDİTÖR YARDIMCILARI / ASSISTANT EDITORS

Dr. Ziya AKBULUT, Dr. Osman ERSOY, Dr. Şükran ERTEN

DANIŞMA KURULU/ EDITORIAL BOARD

Dr.Nihal Akar Bayram(Ankara)-Kardiyoloji
Dr.Süleyman Alıcı (İstanbul)-Tıbbi Onkoloji
Dr.Mehmet Ali Akkuş (Ankara)-Genel Cerrahi
Dr.Fuat Akpınar (İstanbul)-Ortopedi
Dr.Davut Aktaş (Ankara)-K.B.B. Hast.
Dr.Ömer Anlar (Ankara)-Nöroloji
Dr.Mithat Kerim Aslan (Trabzon)-Genel Cerrahi
Dr.Halil Arslan (Ankara)-Radyoloji
Dr.Özge Ardıçoğlu Yörük(Ankara)-Fizik Tedavi
Dr.Ali Fuat Atmaca(Ankara)-Üroloji
Dr.Engin Aydın (Malatya)-Patoloji
Dr.Metin Aydın (Düzce)-Genel Cerrahi
Dr.Nevres H. Aydoğan (Isparta)
Dr.Murad Bavbek(Ankara)-Beyin Cerrahi
Dr.A.Sami Berçin (Ankara)-K.B.B Hast.
Dr.Ethem Beşkonaklı (Ankara)-Nöroşirürji
Dr.Mehmet Bilge (Ankara)-Kardiyoloji
Dr.Sait Bilgiç (Samsun)-Anatomi
Dr.Engin Bozkurt (Ankara)-Kardiyoloji
Dr.Ayhan Bölük (Afyon)-Nöroloji
Dr.Abdulkadir But (Ankara)-Anestezi
Dr.N.Şemnur Büyükaşık(Ankara)-Gastroentoloji
Dr.Süleyman Büyükerberber (Ankara)-Dahiliye
Dr.İzzet Can (Ankara)- Göz Hast.
Dr.Abdullah Erdem Canda(Ankara)-Üroloji
Dr.Bekir Çakır (Ankara)-Endokrin
Dr.Ali Çayköylü(Ankara)-Psikiyatri
Dr.Hatice Rahmet Çaylan (Ankara)-Enfeksiyon
Dr.Yavuz Selim Demirel (Ankara)-Göğüs Hast.
Dr.Ahmet Demirok (Van)-Göz Hast.
Dr.Ali Pekcan Demiröz (Ankara)-Enfeksiyon
Dr.Ali Demir (Konya)- Gastroloji
Dr.Erol Demirsereen (Ankara)-Plastik Cerrahi
Dr.Orhan Deniz (Ankara)-Nöroloji
Dr.Osman Nuri Dilek (Afyon)-Genel Cerrahi
Dr.Gülçin Dilmen (Ankara)-Radyoloji
Dr.Uğur Dilmen (Ankara)-Pediatri
Dr.Metin Doğan (Ankara)-Ortopedi

Dr.Tahir Durmaz(Ankara)-Kardiyoloji
Dr.Levent Elbeyli (Gaziantep)-Göğüs Cerrahi
Dr.Mustafa Emir (Ankara)-KVC.
Dr.Özcan Erel (Ankara)-Biyokimya
Dr.Reyhan Ersoy (Ankara)-Endokrin
Dr.P. Eren Ersoy (Ankara)-Genel Cerrahi
Dr.Cankon Germiyanoglu (Ankara)-Üroloji
Dr.Gülnur Güler (Ankara)- Patoloji
Dr.Haldun Gündoğdu (Ankara)-Genel Cerrahi
Dr.Canan Gürdal (Ankara)-Göz Hast.
Dr.Mesut Gürdal (Antalya)-Üroloji
Dr.Ahmet Güler (Ankara)-Genel Cerrahi
Dr.Gülnur Güler (Ankara)-Patoloji
Dr.H.Canan Hasanoğlu(Ankara)-Göğüs Hast.
Dr.Abdullah İğci (İstanbul)-Genel Cerrahi
Dr.Mehmet İşler (Isparta)-Dahiliye
Dr.Seval İzdeş (Ankara)-Anestezi
Dr.Orhan Kanbak (Ankara)-Anestezi
Dr.Meral Kanbak (Ankara)-Anestezi
Dr.Aydan Kansu Tanca (Ankara)-Pediatri
Dr.Nurettin Karaoğlanoğlu (Ankara)-Göğüs Cerrahi
Dr.Mustafa Karaoğlanoğlu (Ankara)-Radyoloji
Dr.Sadi Kaya (Ankara)-Göğüs Cerrahi
Dr.Önder Kayıgil (Ankara)-Üroloji
Dr.Vecihi Kırdemir (Isparta)-Ortopedi
Dr.Muzaffer Kırış (Ankara)-K.B.B. Hast.
Dr.Ayşe Gül Altıntaş Koçak (Ankara)-Göz Hast.
Dr.Uğur Koçer (Ankara)-Plastik Cerrahi
Dr.Birol Korukluoğlu (Ankara)-Genel Cerrahi
Dr.Ömer Kurtipek (Gaziantep)-Anesteziyoloji
Dr.M. Murat Kuloğlu (Elazığ)-Psikiyatri
Dr.Nihal Kundakçı (Ankara)-Dermatoloji
Dr.Ahmet Kuşdemir (Ankara)-Gen.Cerrahi
Dr.Cafer Marangoz (Samsun)-Fizyoloji
Dr.Ahmet Metin (Ankara)-Dermatoloji
Dr.Muzaffer Metintaş (Eskişehir)-Göğüs Hast.
Dr.İnci Midilloğlu Koçak (Ankara)-Göz Hast.
Dr.Semih Öncel (İzmir)-K.B.B. Hast.

Dr.Rahmi Örs (Konya)-Pediatri
Dr.Behzat Özkan (Erzurum)-Genel Cerrahi
Dr.Nuraydın Özlem (Ankara)-Genel Cerrahi
Dr.Rahmi Özturan (İstanbul)-K.B.B. Hast.
Dr.Can Öztürk (Ankara)-Göğüs Hast.
Dr.M. Faik Özveren (Ankara)-Nöroşirürji
Dr.Ayşenur Paç (Ankara)-Pediatri
Dr.Mustafa Paç (Ankara)-KVC
Dr.Murat Ç. Ragbetli (Van)-Histoloji
Dr.Ayşe SaatçıYaşar(Ankara)-Kardiyoloji
Dr.M. Emin Sakarya (Konya)-Radyoloji
Dr.Murat Suher (Ankara)-Dahiliye
Dr.Şükrü Solak (Ankara)-Ortopedi
Dr.İhsan Solaroğlu (Ankara)-Nöroşirürji
Dr.A. Akın Sivaslıoğlu (Ankara)-Kadın Doğum
Dr.Ramazan Şekeroğlu (Van)-Biyokimya
Dr.Erol Şener (Ankara)-KVC
Dr.Şaban Şimşek (Ankara)-Göz Hast.
Dr.Mehmet Tarakçıoğlu (Gaziantep)-Biyokimya
Dr.İrfan Taştepe (Ankara)-Göğüs Cerrahi
Dr.Mehmet A. Taşyaran (Ankara)-Enfeksiyon
Dr.Vedide Tavlı (İzmir)-Pediatri
Dr.Nihat Tosun (Ankara)-Ortopedi
Dr.Cemal Tuncer (Kahramanmaraş)-Kardiyoloji
Dr.Bahattin Tunç (Isparta)-Pediatri
Dr.N.Serdar Uğraş (Konya)-Patoloji
Dr.Mehmet Uğurlu(Ankara)-Aile Hekimliği
Dr.Mahmut Uğurlu(Ankara)-Ortopedi
Dr.Hatice Uğurlu (Konya)-Fizik Tedavi
Dr.Şeyda Türkölmez (Ankara)-Nükleer Tıp
Dr.Samet Yalçın(Ankara)-Genel Cerrahi
Dr.İbrahim Yekeler (İstanbul)-KVC
Dr.Zeki Yıldırım (Ankara) Göğüs Hast.
Dr.Hasan Yıldırım (Ankara)-Ortopedi
Dr.Zeki Yılmaz (İstanbul)-Üroloji
Dr.Nurullah Yüceer (İzmir)-Nöroşirürji
Dr.Fatma Yülek (Ankara)-Göz Hast.
Dr.Mehmet Yüncü (Gaziantep)-Histoloji

AKADEMİK SEKRETERYA/ ACADEMIC SECRETARY

Dr. Sinan KORUKLUOĞLU



Türk Tıp Dergisi/Turkish Medical Journal

Yayının Adı / Name of Journal: Türk Tıp Dergisi / Turkish Medical Journal

ISSN: 1307-1858

Sahibi / Owner: Atatürk Eğitim ve Araştırma Hastanesi adına Prof.Dr. Nihat TOSUN

Sorumlu Yazı İşleri Müdürü / Managing Editor: Prof. Dr. H. Canan HASANOĞLU

Yayın İdare Merkezi Adresi / Broadcast Management Center Address:

Ankara Atatürk Eğitim ve Araştırma Hastanesi, Bilkent, Ankara

Yayın Sekreteri / Editorial Secretary: Nermin ARIKAN

Yayın İdare Merkezi Telefon / Publication Administration Center Phone:

(312) 2912525/ 3645

Faks / Fax: (312) 2912726

e-posta / e-mail: ttd@ataturkhastanesi.gov.tr

Yayının Türü: Yerel, Süreli

Grafik Tasarım / Graphic Designer: Erkan EŞME

Basımcının Adı ve Adresi / Publisher Name and Address : RNA Sağlık Yayıncılık Ltd. Şti.

Öveçler Mahallesi 1325. Sokak No:2/8 Çankaya - ANKARA

Tel : (312) 473 92 00 - Fax : (312) 473 92 02

e-posta / e-mail : info@rnasaglik.com.tr - **Web :** www.rnasaglik.com.tr

Basım Tarihi ve Yeri / Publication Date and Location:

Ağustos 2011-ANKARA / August 2011-ANKARA

Ücretsiz Akademik Tıbbi Dergi / Academical Medical Journal Without Charge



Türk Tıp Dergisi

Cilt:4 / Sayı:3 Kasım / 2010

İÇİNDEKİLER

ORJİNAL ARAŞTIRMALAR

- 98 Sistemik Sklerozda Plazma Homosistein Düzeyleri ve Pulmoner Bulguların Değerlendirilmesi
Şükran ERTEN, Orhan KÜÇÜKŞAHİN, Ali ŞAHİN, Murat TURGAY
- 104 Asetebulum Posterior Kolon Kırıklarının Erken Dönem Cerrahi Tedavi Sonuçları
Kasım KILIÇARSLAN, Hakan ÇİÇEK, M. Faruk ÇATMA, Nadir YALÇIN, İsmail DEMİRKALE
- 109 Çölyak Hastalığında Otoimmün Tiroid Hastalığı Sıklığı
Tuncer KILIÇ, Atilla AYBAR, Ünal KILIÇ, Emel Özge KARAKAYA, Aysin Bolat DEMİREZER, Reyhan ERSOY, Osman ERSOY, Bekir ÇAKIR
- 115 Kronik İshal Nedeniyle Başvuran Hastalarda Endoskopi ve Endoskopik Biyopsi Sonuçlarının Değerlendirilmesi
Atilla AYBAR, Tuncer KILIÇ, Ünal KILIÇ, Aydan KILIÇARSLAN, Fatma Ebru AKIN, Reyhan ERSOY, Osman ERSOY, Bekir ÇAKIR
- 120 Tiroid Muayenesi Normal Olan Hastaların Tiroid Ultrasonografi Bulgularının Değerlendirilmesi
Ünal KILIÇ, Tuncer KILIÇ, Atilla AYBAR, Emel Özge KARAKAYA, Halil Fehmi ÇATMA, Reyhan ERSOY, Bekir ÇAKIR

OLGU SUNUMLARI

- 125 Postoperatif Yirmi Beşinci Yılda Nüks Vazikovajinal Fistül Olgusu
Serpil AYDOĞMUŞ, Levent KESKİN, Işık ÜSTÜNER, Emine ÇELEN, Mustafa UZUN, Ayşegül ÇİNKAYA, Hacer SADIKOĞLU, A. Akın SİVASLIOĞLU, A. Filiz AVŞAR
- 128 Çomak Parmakla Seyreden Bir İntrapulmoner Sekestrasyon Olgusu
Ayşe GÖZÜ, Nilgün KALAÇ, Berna Akıncı ÖZYÜREK, Mahmut GÜLGÖSTEREN, Nurettin KARAOĞLANOĞLU, Hatice Esra ÖZAYDIN
- 133 Osteogenezis İmperfekta'lı Bir Gebeye Anestezi Yaklaşım: Olgu Sunumu
Fethi GÜLTOP, Müge ARIKAN, Ahmet GEDİKLİ, Uğur ÖZKAN, Eyüp HORASANLI
- 137 Mediastinal Paratiroid Adenomlu Bir Hastada Atipik Lokalizasyonda Brown Tümör Benzeri Kemik Lezyonu: Olgu Sunumu
Hüsnüye BAŞER, Abbas Ali TAM, Sedat CANER, Burcu UZUN, Nurettin KARAOĞLANOĞLU, Reyhan ERSOY, Bekir ÇAKIR

DERLEME

- 142 Cerrahi Uzmanlık Eğitiminde; Ameliyat Raporu Yazımı ve Standardizasyon-1
Soner AKBABA
- 146 Sistemik Sklerozda Antioksidan Tedaviler
Şükran ERTEN



Turkish Medical Journal

Volume:4 / Number:3 / November 2010

CONTENTS

ORIGINAL RESEARCH ARTICLES

- 98 Plasma Homocystein levels and Evaluation of Pulmonary Functions in Systemic sclerosis
Şükran ERTEN, Orhan KÜÇÜKŞAHİN, Ali ŞAHİN, Murat TURGAY
- 104 Early Surgical Treatment Result Of Acetabular Posterior Column Fractures
Kasım KILIÇARSLAN, Hakan ÇİÇEK, M. Faruk ÇATMA, Nadir YALÇIN, İsmail DEMİRKALE
- 109 Prevalance of Autoimmune Thyroid Disease in Celiac Disease
Tuncer KILIÇ, Atilla AYBAR, Ünal KILIÇ, Emel Özge KARAKAYA, Aylin Bolat DEMİREZER, Reyhan ERSOY, Osman ERSOY, Bekir ÇAKIR
- 115 An Evaluation Of Endoscopic Findings And Endoscopic Biopsy Results Of The Patients With Chronic Diarrhea
Atilla AYBAR, Tuncer KILIÇ, Ünal KILIÇ, Aydan KILIÇARSLAN, Fatma Ebru AKIN, Reyhan ERSOY, Osman ERSOY, Bekir ÇAKIR
- 120 Evaluation Of Thyroid Ultrasonography Findings Of Patients With Normal Physical Thyroid Examination
Ünal KILIÇ, Tuncer KILIÇ, Atilla AYBAR, Emel Özge KARAKAYA, Halil Fehmi ÇATMA, Reyhan ERSOY, Bekir ÇAKIR

CASE REPORTS

- 125 A Vesicovaginal Fistula Case Recurred In The 25th Postoperative Year
Serpil AYDOĞMUŞ, Levent KESKİN, Işık ÜSTÜNER, Emine ÇELEN, Mustafa UZUN, Ayşegül ÇİNKAYA, Hacer SADIKOĞLU, A. Akın SİVASLIOĞLU, A. Filiz AVŞAR
- 128 A Case Of Intrapulmonary Sequestration With Digital Clubbing
Ayşe GÖZÜ, Nilgün KALAÇ, Berna Akıncı ÖZYÜREK, Mahmut GÜLGÖSTEREN, Nurettin KARAOĞLANOĞLU, Hatice Esra ÖZAYDIN
- 133 Anesthetic Approach Of Pregnancy With Osteogenesis Imperfecta: A Case Report
Fethi GÜLTOP, Müge ARIKAN, Ahmet GEDİKLİ, Uğur ÖZKAN, Eyüp HORASANLI
- 137 A Bone Lesion Mimicking Brown Tumor in an Atypical Localization in a Patient With Mediastinal Parathyroid Adenoma: Case Report
Hüsnüye BAŞER, Abbas Ali TAM, Sedat CANER, Burcu UZUN, Nurettin KARAOĞLANOĞLU, Reyhan ERSOY, Bekir ÇAKIR

REVIEW ARTICLE

- 142 Surgery Report Writing And Standardization In Surgical Special Education- 1
Soner AKBABA
- 146 Antioxidant Treatments in Systemic Sclerosis
Şükran ERTEN

SİSTEMİK SKLEROZDA PLAZMA HOMOSİSTEİN
DÜZEYLERİ VE PULMONER BULGULARIN
DEĞERLENDİRİLMESİ

PLASMA HOMOCYSTEIN LEVELS AND EVALUATION
OF PULMONARY FUNCTIONS IN
SYSTEMIC SCLEROSIS

Dr. Şükran ERTEN^a,
Dr. Orhan KÜÇÜKŞAHİN^b,
Dr. Ali ŞAHİN^b,
Dr. Murat TURGAY^b

^aAtatürk Eğitim ve Araştırma Hastanesi,
Romatoloji Bölümü,
ANKARA

^bAnkara Üniversitesi,
Tıp Fakültesi,
Romatoloji Bilim Dalı
ANKARA

Yazışma Adresi / Correspondence:
Uz. Dr. Şükran Erten,
İç hastalıkları ve Romatoloji Uzmanı
Atatürk Eğitim ve Araştırma Hastanesi,
Romatoloji Bölümü, 06510 ANKARA
e-mail: sukranerten@yahoo.com

ÖZET: Sistemik skleroz, deri ve iç organ fibrozisi ve mikrovasküler hasar yanında immünolojik anormallikler ile karakterize, bir multisistem bağ dokusu hastalığıdır. Hastalığın klinik gidişatı ve organ tutulumu oldukça değişkendir. Akciğerlerde parankimal fibrozis ya da pulmoner hipertansiyon ile giden pulmoner tutulum sıklıkla karşımıza çıkar ve belirgin mortalite ve morbidite ile seyreder. Hiperhomosisteinemi, koroner, serebral ve periferik vasküler hastalıklar için modifiye edilebilir bağımsız bir risk faktörüdür. Biz de bu çalışmada, sistemik sklerozlu hastalarımızın genel özellikleri, akciğer tutulumları ile plazma homosistein düzeyleri ile homosisteinin akciğer tutulumu üzerine etkisini araştırdık.

Bu çalışmaya sistemik skleroz tanısı ile Ankara Üniversitesi Tıp Fakültesi Klinik İmmünoloji ve Romatoloji Bilim Dalı'na başvuran 29 hasta ile 16 sağlıklı kontrol grubu alınmıştır. Toplam 29 hastanın 12'si (%41.6) sınırlı tutulumlu, 17'si (%58.6) diffüz tutulumlu idi. 29 hastanın 6'sında pulmoner tutulum saptanamazken, 14'ünde hafif-orta, 9' unda ileri-son dönem pulmoner tutulum saptandı. Hastalarla kontrol grubunun plazma homosistein ve kan yağları ile kolesterol düzeyleri arasında anlamlı bir fark bulunamadı.

Sistemik skleroz organ tutulumları, özellikle akciğer tutulumu ile giden, prognozu kötü olabilen bir romatizmal hastalıktır. Sistemik sklerozda hiperhomosisteinemi değişik mekanizmalarla hastalık gidişatını kötüleştiren bir faktör olabilir. Homosisteinin sistemik sklerozda akciğer tutulumu üzerine etkisini gösterecek prospektif geniş çaplı vaka kontrol çalışmalarına ihtiyaç vardır.

Anahtar Kelimeler: Sistemik Skleroz, Organ Tutulumu, Hiperhomosisteinemi

ABSTRACT: Systemic sclerosis is a multisystem connective tissue disease, characterized by immunologic abnormalities besides the skin and internal organ fibrosis. The progress and organ involvement of the disease varies. Pulmonary involvement presenting as parenchymal disease of the lungs or pulmonary hypertension is frequently seen and causes severe morbidity and mortality. Hyperhomocysteinemia, is a independant modifiable risk factor for coronary, cerebral and peripheral vascular diseases. In the presenting study, we evaluated the general findings, lung involvement and plasma homocystein levels of systemic sclerosis patients.

This study included 29 patients attending to Ankara University Faculty of Medicine Department of Clinic Immunology and Rheumatology and 16 healthy control cases. Of 29 patients, 12 patients had limited and 17 patients have diffuse form of the disease. Of 29 patients, 6 patients had no pulmonary involvement, 14 patients had mild to moderate and 9 patients had severe or end-stage pulmonary involvement. There was no significant differences between plasma homocystein and cholesterol and triglyceride levels.

Systemic sclerosis is a multisystem disease that may affect the organs especially the lung with a worse prognosis. Hyperhomocysteinemia may worsen the disease prognosis with different mechanisms. Prospective case control studies with large sample size are needed to show the effect of homocysteine on lung involvement in systemic sclerosis.

Key words: systemic sclerosis, organ involvement, hyperhomocysteinemia

Turkish Medical Journal 2010;4(3):98-103

Sistemik sklerozis (skleroderma), deri ve iç organ fibrozisi ve mikrovasküler hasar yanında immünolojik anormallikler ile karakterize, bir multisistem bağ dokusu hastalığıdır¹. Hastalık bağ dokusunun kan damarlarında, deride, sinoviumda, iskelet kasında ve gastrointestinal sistem, akciğerler, kalp ve böbrekler gibi bazı iç organlarda inflamasyon, fibrozis ve dejeneratif değişikliklere yol açar. Patogenezde vasküler disfonksiyon ve hasar, immün sistem aktivasyonu ve fibroblastlarca artmış kollajen sentezi önemli rol oynar.²

Hastalık cilt tutulumunun derecesine göre iki alt gruba ayrılır: sınırlı ve diffüz kutanöz form. Sınırlı tutulumda derideki kalınlaşma dirsek ve dizin distaline lokalizedir. Diffüz kutanöz formda dirsek ve dizin distali ile gövde derisi de tutulur.³

Hastalığın klinik gidişatı ve organ tutulumu oldukça değişkendir. Akciğerlerde parankimal fibrozis ya da pulmoner hipertansiyon ile giden pulmoner tutulum sıklıkla karşımıza çıkar ve belirgin mortalite ve morbidite ile seyreder. Akciğer fibrozisi diffüz formda sıklıkla görülürken, pulmoner hipertansiyon sınırlı formun uzun süreli bir komplikasyonudur. Pulmoner tutulum, bütün hastalarda gelişmemektedir ve geliştiğinde de klinik şiddeti değişkendir.²

Hiperhomosisteinemi, koroner, serebral ve periferik vasküler hastalıklar için modifiye edilebilir bağımsız bir risk faktörüdür. Esansiyel olmayan ve sülfür bulunduran bu amino asit, arteriel tıkaçıcı hastalıkların gelişiminden sorumlu tutulmaktadır. Hiperhomosisteinemi, homosistein (Hs) metabolizmasında rol oynayan enzimlerdeki defektler veya vitamin alımındaki yetersizliğe bağlı olabilir. Orta düzeydeki hiperhomosisteinemi folat düzeyinin de düşük olduğu durumlarda aynı zamanda metilen-tetrahidrofolat redüktazı kodlayan gendeki (C677T) mutasyon sonucu olabilir.⁴

Hiperhomosisteinemi, değişik mekanizmalarla vasküler hasara neden olabilir. Endotele direkt toksite gösterebilir ve protein C, trombomodulin ve annexin 2 gibi doğal antikoagülanların fizyolojik trombozistansını bozabilir. Ayrıca, süperoksit radikalleri üreterek, oksidan enzimleri inhibe ederek ve arteriyel düz kas hücrelerinin düşük dansiteli lipoproteinleri okside etmesini destekleyerek oksidan bir ortamın ortaya çıkmasına neden olabilir.⁴ Sistemik sklerozda

oksidatif stresin hastalık patogenezinde rol oynadığı gösterilmiştir.⁵

Hs'in endotelin fonksiyonel özelliklerini ve vasküler bütünlüğünü değişik mekanizmalarla bozması, araştırmacıların Hs'in sistemik romatizmal hastalıklardaki kompleks hasar mekanizmalarındaki muhtemel rolünü araştırmaya yöneltmiştir

Biz de bu çalışmada, sistemik sklerozlu hastalarda plazma Hs düzeylerini belirlemeyi ve homosisteinin akciğer tutulumu üzerine etkisini araştırmayı amaçladık.

MATERYAL VE METOD

Bu çalışmaya sistemik skleroz tanısı ile Ankara Üniversitesi Tıp Fakültesi Klinik İmmünoloji ve Romatoloji Bilim Dalı'na başvuran 29 hasta ile 16 sağlıklı kontrol grubu alınmıştır. Hastaların 25'i kadın, 4'ü erkek, kontrol grubunun ise 14'ü kadın, 2'si erkekti. Hastaların tamamı American College of Rheumatology (ACR)'nin 1980 tanı kriterlerini⁶ taşıyordu. Diffüz ve sınırlı ayrımı LeRoy ve ark.'ına göre yapıldı⁷. Sistemik skleroz dışında diyabet, koroner arter hastalığı, hiperkolesterolemi gibi ek hastalığı olan hastalar çalışma dışı bırakıldı.

Hastalar vazodilatatörler, siklofosamid, düşük doz prednizolon, asetil salisilik asit, proton pompa inhibitörü, d-penisilamin, kolşisin gibi ilaçlar kullanılmaktadırlar.

Hastaların yazılı onayları alındıktan sonra fizik muayenesi yapıp tam kan sayımı, karaciğer ve böbrek fonksiyon testleri, vitamin B12, folik asit düzeyleri, Hs düzeyleri için kanları alındı. Hs düzeyleri sıvı chromatografi ile HPLC (high performance liquid chromatography) metodu ile çalışıldı.

Ayrıca hastaların tümüne postero-anterior akciğer grafisi, elektrokardiogram (EKG), solunum fonksiyon testleri ile karbonmonoksit difüzyon testi (DLCO), yüksek rezolüsyonlu akciğer tomografisi ve doppler ekokardiyografi yapıldı. Hastaların pulmoner tutulumu Medsger ve ark.'nın sınıflamasına göre yapıldı.⁸

İstatistik:

Elde edilen verilerin istatistiksel değerlendirmeleri

SPSS for windows 11.5 paket programında yapılmıştır. Değerlendirmelerde iki grubun ölçümle belirtilen parametrelerinin karşılaştırmasında parametrik varsayım sağlandığında Student's t testi, sağlanmadığında Mann-Whitney U testi, hastalık şiddetine göre değerlendirmelerde parametrik varsayımlar sağlandığında Tek Yönlü Varyans Analizi, sağlanmadığında Kruskal Wallis Varyans Analizi, sayımla belirtilen parametrelerin karşılaştırmalarında Ki-Kare ve Fisher-Exact testi kullanılmıştır. Değişkenler arası ilişkilerin analizinde Spearman Rank Korelasyon Analizi kullanılmıştır.

Tanımlayıcı değerler olarak ölçümle belirtilen parametreler için Ort \pm SD, sayımla belirtilen parametreler için frekans ve yüzdeler şeklinde verilmiştir.

En küçük anlamlılık sınırı 0,05 olarak kabul edilmiştir.

BULGULAR

Sistemik sklerozlu hastaların 25'i kadın (%86.2), 4'ü erkek (%23.8), yaş ortalaması 52.24 \pm 11.76 iken kontrol grubundaki bireylerin 14'ü kadın (%87.5), 2'si erkek (%12.5), yaş ortalaması 43.11 \pm 16.22 birbirine benzerdi (p>0.05). Toplam 29 hastanın 12'si (%41.6) sınırlı tutulumlu, 17'si (%58.6) diffüz tutulumlu idi. Hastaların ortalama hastalık süresi 7.5 yıl (1-34) idi.

Medsger sınıflamasına göre hastaların 6'sında akciğer tutulumu yok iken, 14 hastada hafif ya da orta derecede, 9 hastada ise ileri derecede veya son dönem akciğer tutulumu mevcuttu (tablo1).

Hastalarla kontrol grubunun plazma homosistein ve kan yağları ile kolesterol düzeyleri arasında anlamlı bir fark bulunamadı (p>0.05) (tablo 2).

Beklendiği şekilde plazma homosistein düzeyi ile plazma vitamin B12 ve folik asit düzeyleri ters orantılı bulunmuştur (r= -0.431, p=0.045 ve r=-0.684, p<0.01). Yani vitamin B12 ve folik asit düzeyleri düştükçe plazma homosistein düzeyi yükselmektedir. Ancak vitamin B12 ve folik asit düzeyleri birbiriyle pozitif korelasyon göstermişlerdir (r=0.566, p=0.005).

Hastalarda plazma homosistein düzeyleri akciğer tutulumunun şiddeti, erken yada geç hastalık veya akciğer parankin tutulumu ile ilişkili değildi (p>0,005) (tablo 3,4,5)

FVC ile DLCO arasında da pozitif bir korelasyon olduğu görülmüştür (r =0.453, p=0.02). Bu da hastalarda karbonmonoksit difüzyon testindeki bozulmanın pulmoner hipertansiyondan çok interstisyel akciğer hastalığına bağlı olduğunu düşündürmektedir.

TARTIŞMA

Sistemik skleroz mikrodamarların etkilendiği vasküler bir hastalıktır. Sistemik sklerozun etyolojisi hala bilinmemektedir. Değişik faktörler arasında antiendotel antikolar, moleküler taklit mekanizması, mikrokimerizm fenomeni ve oksidatif stres suçlanmaktadır. Sistemik sklerozun vasküler tutulumu ve klinik gidişati değişkenlik gösterebilir. Hafif veya şiddetli organ tutulumları ile giden bir hastalık şeklinde kendini gösterebilir. Hastalık şiddetinin değişmesinde rol oynayan faktörler tam olarak bilinmemektedir.⁹

Tablo 1. Sistemik sklerozlu 29 hastanın pulmoner bulguları

	hasta n(%)
Akciğer tutulumu	
Yok	6(%20.7)
Hafif-orta	14(%48.3)
Ağır-son dönem	9(%31)
Pulmoner hipertansiyon	
Yok	23(%79)
Var	6(%20.7)
Yüksek rezolüsyonlu akciğer tomografisi	
Normal	7
Aktif fibrozan alveolitisi	18
Bal peteği görünümü	4
Forced vital kapasite(%)	94.59 \pm 19.55 (43-130)
Difüzyon kapasitesi(DLCO)(%)	64.62 \pm 22.17 (22-110)
Pulmoner Basınç(%)	20 \pm 10.57 (20-65)

Tablo 2. Sistemik sklerozlu hastalarla kontrol grubunun ortalama plazma homosistein düzeyleri ve lipid parametrelerinin karşılaştırılması

	Sistemik skleroz (n=29)	kontrol (n=16)	p
Yaş	55.06±7.63	51.86±12.2	p>0.05
Cins(K/E)	25/4	14/2	p>0.05
Homosistein(µmol/l)	11.17±3.91	10.48±2.54	p>0.05
Tkolest(mg/dl)	184±38.7	199.93±35.3	p>0.05
HDL kolest(mg/dl)	42.37±15.72	40.07±7.9	p>0.05
LDL kolest(mg/dl)	116.74±30.84	131.79±29.67	p>0.05
VLDL kolest(mg/dl)	25.21±9.79	28.07±13.25	p>0.05
TG(mg/dl)	126.04±49.34	140.71±66.27	p>0.05

Hs: homosistein (5-14µmol/L), T kolest: total kolesterol (6-200 mg/dL), HDL kolest:High density lipoprotein kolesterol (40-80 mg/dL), LDL kolest:Low density lipoprotein kolesterol (<130 mg/dL), TG: Trigliserid (20-250 mg/dL)

Tablo 3. Sistemik sklerozlu hastaların plazma homosistein düzeylerinin akciğer tutulumunun şiddeti ile ilişkisinin karşılaştırılması

	tutumum yok(n=6)	hafif-orta(n=14)	şiddetli-son dönem(n=9)	p
Homosistein(µmol/l)	11.81±4.47	11.21±4	10.72±3.87	p>0.05
Tkolest (mg/dl)	182.2±48.03	188.15±39.39	180.11±36.62	p>0.05
HDL kolest (mg/dl)	50.8±19.9	41.15±14.09	39.44±15.83	p>0.05
LDL kolest (mg/dl)	111.2±39.62	120.54±31.17	114.33±28.26	p>0.05
VLDL kolest (mg/dl)	20.2±7.08	26.37±11.26	26.33±8.76	p>0.05
TG(mg/dl)	100.2±36	132.38±56.82	131.22 ±43.7	p>0.05

Hs: homosistein (5-14µmol/L), T kolest: total kolesterol (6-200 mg/dL), HDL kolest:High density lipoprotein kolesterol (40-80 mg/dL), LDL kolest:Low density lipoprotein kolesterol (<130 mg/dL), TG: Trigliserid (20-250 mg/dL)

Tablo 4. Erken ve geç hastalıkta plazma homosistein düzeyleri

	Sınırlı erken (<5 yıl) n=4	Sınırlı geç (>5yıl) n=8	Diffüz erken (<3 yıl) n=3	Diffüz geç (>3 yıl) n=14	p
Homosistein(µmol/l)	13.9±2.1	10.3±4.54	9.4±3.4	11.5±3.9	p>0.05

Hs: homosistein (5-14µmol/L)

Tablo 5. Akciğer parankim tutulumu ile plazma homosistein düzeyleri ilişkisi

	Parankim tutulumu yok	Aktif fibrozan alveolit	Son dönem fibrozis	p
Homosistein(µmol/l)	12.1±3.9	11.4±3.9	8.8±4	p>0.05

Hs: homosistein (5-14µmol/L)

Hastalığın klinik göstergeleri ve organ tutumları değişkenlik gösterebilir. Akciğer fibrozu ve pulmoner hipertansiyon ile seyreden akciğer tutulumu ciddi morbidite ve mortalite nedenidir. Akciğer fibrozu diffüz hastalıkta daha sık görülmektedir, pulmoner hipertansiyon ise sınırlı formun uzun süreli bir komplikasyonudur. Hastaların bir kısmında akciğer tutulumu gelişmemektedir.²

Sistemik sklerozda akciğer tutulumunu gösterme DLCO ilk ve en duyarlı metoddur. Pulmoner fibrozis veya pulmoner hipertansiyonda DLCO bozulabilir ve DLCO'da izole azalma akciğerde mikroanjiyopatiyle de ilişkilidir. Hastalarımızda akciğer fibrozunun ölçü-

tü olan FVC, DLCO ile anlamlı bir şekilde ilişkiliydi. DLCO erken pulmoner fibroz ve/veya pulmoner hipertansiyonun iyi bir göstergesidir. DLCO interstisyel akciğer hastalığı veya pulmoner hipertansiyona bağlı olarak azalırken, FVC sadece interstisyel akciğer hastalığına bağlı olarak azalır. Ayrıca akciğer fibrozu pulmoner hipertansiyon gelişimi için bir risk faktörü de olabilir.³ Bu çalışmada FVC ve DLCO'nun yakın ilişkili olması difüzyon kapasitesindeki azalmanın pulmoner hipertansiyondan çok fibrozisden kaynaklanmasına bağlıdır.

Hs sülfür bulduran esansiyel olmayan bir aminoasittir. Bu aminoasitin yüksek düzeylerde bulunma-

sı prokoagülabile durumla ve hızlanmış aterosklerozla ilişkilidir.¹⁰ Plazma Hs düzeyindeki artış makrovasküler hastalıklar için bağımsız bir risk faktörüdür ve ayrıca küçük damar trombozları ile de ilişkilidir.⁹ Hs'in endotel üzerine toksik etki yaparak vasküler bozukluğa neden olduğu düşünülmektedir.¹⁰ Şiddetli homosisteinemi yapan genetik nedenler arasında 'cystathionine B-synthase' enzimindeki homozigot eksiklik en sık görülendir. Orta şiddette homosisteinemi yapan nedenler arasında MTHFR (N5 N10-methylene tetrahydrofolate reductase) enzimini kodlayan gendeki nokta mutasyonu önemlidir. Genetik olmayan nedenler arasında beslenme yetersizliği ve buna bağlı folat ve vitamin B12 eksikliği ile renal hastalık önemlidir.¹¹

Son zamanlarda değişik romatizmal hastalıklarda plazma Hs düzeylerini araştıran çeşitli çalışmalar vardır. Sistemik lupus eritematozusta yüksek plazma homosistein düzeyleri koroner arter hastalığı¹², inme¹³ ve arteriyel tromboz^{13,14} açısından risk faktörü olarak bulunmuştur. İlk olarak McCully, HS'in arteriyel tıkaçıcı lezyonların gelişiminde rol oynadığını belirtmiştir.¹⁵ Hafif hiperhomosisteinemi arteriyel vasküler hastalıkta değiştirilebilir risk faktörü olarak farkedilmiştir. Hs endotel hasarına neden olabilir. Bunda çeşitli mekanizmalar rol oynamaktadır. Hs endotel hücrelerine direkt toksik etki göstermektedir¹⁶ ve antikoagülan maddeler olan protein C ve trombomodulinin inaktive ederek ve

annexin II'nin doku plazminojen aktivatör bağlayıcı domainini bloke ederek^{17,18} normal endotelin trombozezistan özelliğini bozabilmektedir. Ayrıca oksidatif stres yoluyla arteriyel düz kas hücrelerindeki düşük dansiteli lipoproteinleri okside ederek aterojeniteyi artırabilmektedir.¹⁹ Ayrıca, Hs endotel kültür hücrelerinde nitrik oksit üretimini bozmaktadır.²⁰

Doku iskemisi ve reperfüzyon şeklinde kendini gösteren Raynaud Fenomeni sırasında ortaya çıkan serbest oksijen radikalleri endotel hasarına neden olabilir. Ayrıca serbest oksijen radikalleri otoantijenleri parçalayarak sklerodermada görülen otoantikörlerin üretimine neden olabilirler. Hiperhomosisteineminin reaktif oksijen türevleri üretme ve antioksidan enzimleri bozma yeteneği bu patojenik mekanizmaları daha da artırabilir.⁴

Caramaschi ve ark. 71 sistemik sklerozlu hastada yaptıkları bir çalışmada plazma Hs düzeylerinin akciğer tutulumu ile ilişkili olduğunu göstermişlerdir.²

Çalışmamızda hastalığın nadir görülmesinden kaynaklanan vaka sayısının az olması Hs'in hastalık üzerindeki etkisini gösterememize neden olmuş olabilir. Homosisteinin sistemik sklerozda etkilerini ve akciğer tutulumu üzerine etkisini araştırmak için daha geniş hasta sayıları ile yapılacak çalışmalara ihtiyaç vardır.

KAYNAKLAR

1. Caramaschi P, Canestrini S, Martinelli N, et al. Scleroderma patients nailfold videocapillaroscopic patterns are associated with disease subset and disease severity. *Rheumatology (Oxford)* 2007;46(10):1566-9.
2. Caramaschi P, Martinelli N, Biasi D, et al. Homocysteine plasma concentration is related to lung impairment in scleroderma. *Journal of Rheumatology* 2003;30:298-304.
3. Cope KA, Solga SF, Hummers LK, Wigley FM, Diehl AM, Risby. Abnormal exhaled ethane concentrations in scleroderma. *Bio-markers* 2006; 11(1):70-84.
4. Caramaschi P, Volpe A, Canestrini S, et al. Correlation between homocysteine plasma levels and nailfold videocapillaroscopic patterns in systemic sclerosis. *Clin Rheumatol* 2007;26(6):902-7.
5. Erten S, Turgay M. Sistemik Sklerozda Oksidatif Stres (Oxidative Stress in Systemic Sclerosis). *Turkish Medical Journal* 2010;4(2):90-97.
6. Subcommittee for Scleroderma Criteria of the American Rheumatism Association Diagnostic and Therapeutic Criteria Committee. Preliminary criteria for the classification of systemic sclerosis(scleroderma). *Arthritis Rheum* 1980;23:581-90.
7. LeRoy EC, Black CM, Fleischmajer R. Scleroderma (systemic sclerosis): classification, subsets and pathogenesis. *J Rheumatol* 1998;15:202-5.
8. Medsger TA Jr, Steen VD: Classification, prognosis. In systemic sclerosis. Edited by: Clements PJ, Furst DE. Baltimore, MD: Williams and Wilkins 1996,51-79.
9. Szamosi S, Csiki Z, Szomjak E, Szolnoki E, Szoke G, Szekanecz Z, Szegedi G, Shoenfeld Y, Szucs G. Plasma homocysteine levels, the prevalence of methylenetetrahydrofolate reductase gene C677T polymorphism and macrovascular disorders in systemic sclerosis: risk factors for accelerated macrovascular damage? *Clin Rev Allergy Immunol* 2009;36(2-3):145-9.
10. Levy Y, George J, Langevitz P, et al. Elevated homocysteine levels in patients with Raynaud's syndrome. *J Rheumatol* 1999;26(11):2383-5.
11. Marasini B, Casari S, Bestetti A, et al. Homocysteine concentration in primary and systemic sclerosis associated Raynaud's phenomenon. *J Rheumatol*. 2000;27(11):2621-3.
12. Petri M. Detection of coronary artery disease and the role of traditional risk factors in the Hopkins Lupus Cohort. *Lupus*. 2000;9(3):170-5.
13. Petri M, Roubenoff R, Dallal GE, Nadeau MR, Selhub J, Rosenberg IH. Plasma homocysteine as a risk factor for atherothrombotic events in systemic lupus erythematosus. *Lancet*. 1996;26;348(9035):1120-4.
14. Fijnheer R, Roest M, Haas FJ, De Groot PG, Derksen RH. Homocysteine, methylenetetrahydrofolate reductase polymorphism, antiphospholipid antibodies, and thromboembolic events in systemic lupus erythematosus: a retrospective cohort study. *J Rheumatol*. 1998;25(9):1737-42.
15. McCully KS. Vascular pathology of homocysteinemia: implications for the pathogenesis of arteriosclerosis. *Am J Pathol*. 1969;56(1):111-28.
16. Harker LA, Ross R, Slichter SJ, Scott CR. Homocystine-induced arteriosclerosis. The role of endothelial cell injury and platelet response in its genesis. *J Clin Invest*. 1976;58(3):731-41.
17. Lentz SR, Sadler JE. Inhibition of thrombomodulin surface expression and protein C activation by the thrombogenic agent homocysteine. *J Clin Invest*. 1991;88(6):1906-14.
18. Zhang F, Slungaard A, Vercellotti GM, Iadecola C. Superoxide-dependent cerebrovascular effects of homocysteine. *Am J Physiol*. 1998;274(6 Pt 2):R1704-11.
19. Heinecke JW, Rosen H, Suzuki LA, Chait A. The role of sulfur-containing amino acids in superoxide production and modification of low density lipoprotein by arterial smooth muscle cells. *J Biol Chem*. 1987 Jul 25;262(21):10098-103.
20. Stamler JS, Osborne JA, Jaraki O, Rabbani LE, Mullins M, Singel D, Loscalzo J. Adverse vascular effects of homocysteine are modulated by endothelium-derived relaxing factor and related oxides of nitrogen. *J Clin Invest*. 1993;91(1):308-18.

ASETABULUM POSTERİOR KOLON KIRIKLARININ
ERKEN DÖNEM CERRAHİ TEDAVİ SONUÇLARI

EARLY SURGICAL TREATMENT RESULT OF
ACETABULAR POSTERIOR COLUMN FRACTURE

Dr. Kasım KILIÇARSLAN^a,
Dr. Hakan ÇİÇEK^a,
Dr. M. Faruk ÇATMA^a,
Dr. Nadir YALÇIN^a,
Dr. İsmail DEMİRKALE^a.

^aAtatürk Eğitim ve Araştırma Hastanesi
Ortopedi ve Travmatoloji Kliniği
ANKARA

Yazışma Adresi / Correspondence:
Op. Dr. Kasım KILIÇARSLAN,
Atatürk Eğitim ve Araştırma Hastanesi
Ortopedi ve Travmatoloji Kliniği,
ANKARA
e-mail: kilicarslan44@hotmail.com

ÖZET:

Amaç: Asetabulum kırıkları yüksek enerjili travmalar sonrasında oluşur ve tedavide eklem yüzeyinin restorasyonu, daha sonra gelişecek artrozu belirleyen en önemli faktördür. Bu çalışmada asetabulum kırığı tanısıyla kliniğimizde tedavi edilen hastaların retrospektif olarak incelenmesinde, posterior kolon kırığı olan ve cerrahi tedavi edilen hastaların sonuçları değerlendirildi.

Gereç ve Yöntemler: Ocak 2006 - Şubat 2010 tarihleri arasında Ankara Atatürk Eğitim ve Araştırma Hastanesi 3. Ortopedi ve Travmatoloji Kliniğinin acil servisine başvuran asetabulum fraktürü olan 83 hastanın dosyaları incelendi. Bu hastalardan cerrahi olarak tedavi edilen ve posterior kolon kırığı olan hastaların sonuçları değerlendirildi.

Bulgular: Hastalar, Merle D'Aubigne ve Postel'in skorlama sistemi ile değerlendirilmiştir ve buna göre 1 hastada (%10) kötü, 4 hastada (%30) orta, 6 hastada (%50) iyi, 1 hastada (%10) çok iyi sonuç elde edilmiştir. Ortalama yaş 42,7 (28-58), ortalama takip süresi 23 ay (13-46) dir. Öykü 10 hastada (%80) trafik kazası iken, 2 hastada (%20) yüksekten düşmedir. Hastaların tamamı ortalama 3,2 gün 5 kg ağırlıkla iskelet traksiyonunda tutulmuş ve ortalama 4,3 gün sonra opere edilmiştir.

Sonuç: Asetabulum kırıklarında tedaviyi belirlemede en önemli nokta kırık tipinin belirlenmesidir. Posterior kolon kırıklarında, kalça eklemi instabilitesi, siyatik sinir ağrısı sık görülen bulgulardır ve bu hastaların Kocher-Langenbeck insizyonu ile yapılan cerrahi tedavilerinde başarılı sonuçlar alınmaktadır.

Anahtar Kelimeler: Asetabulum Kırıkları, Cerrahi Tedavi, Posterior Kolon Kırıkları

ABSTRACT:

Introduction: Fractures of the acetabulum result from high-energy traumas and the restoration of the articular surface achieved through the treatment is the most indicative factor which determines the subsequent arthrosis. In this study, following the retrospective inspection of the patients diagnosed with acetabular fracture and treated at our clinic we evaluate the results of those patients who had posterior column fractures and were treated with surgery.

Materials and Method: We reviewed the files of 83 patients with acetabular fracture who were referred to emergency department of Orthopaedic and Trauma Clinic-III at Atatürk Training Research Hospital. Among these patients we evaluated the results of those with posterior column fracture who were treated with surgery.

Findings: Patients were assessed based on Merle D'Aubigne and Postel scoring systems and the clinical results were poor at 1 patient (10%), fair at 4 patients (30%), good at 6 patients (50%), excellent at 1 patient (10%). Mean age was 42,7 (28-58), mean follow up period was 23 months (13-46). The history of 10 patients (80%) was traffic accident, that of 2 patients (20%) falling down from height. Skeletal traction conjoined with 5 kg weight was in place for all of the patients for a mean period of 3,2 days and they were operated after mean 4,3 days.

Results: The most significant point at deciding the treatment for the acetabular fractures is to determine the fracture type. Hip joint instability at posterior column fractures, sciatic injury are common findings and surgical treatment using Kocher-Langenbeck incision for these patients gives successful outcomes.

Key words: Acetabular Fractures, Surgical Treatment, Posterior Column Fractures

Günümüzde artan trafik kazaları insidansı sonucunda, asetabulum kırıkları görülme sıklığı da gittikçe artmaktadır. Asetabulum kırıkları yüksek enerjili travmalar sonucunda görülürler ve kafa travmalarından sonra en mortal seyreden ikinci cerrahi gerektiren travma şeklidir.¹ Asetabulum kırıklarının diğer organ ve sistem yaralanmaları ile birlikteliği de sıktır.² Yük taşıyan eklemlerde iyi bir anatomik redüksiyon sayesinde post travmatik artroz riski en aza indirilebilmektedir. Kalça eklemine kompleks anatomisi ve kırık varyasyonlarının çeşitliliği nedeniyle uygulanacak cerrahi girişim de çeşitlilik göstermektedir. Asetabulum kırıklarında tedavinin amacı eklem yüzeyini restore etmek, mümkünse anatomik pozisyonu sağlamak ve rijit fiksasyon sağlamaktır. Tedavi planlanırken de kırığın tipi, eşlik eden organ ve sistem yaralanmaları, hasta yaşı önem arz etmektedir. Asetabulum kırıklarının cerrahi tedavisi 1960 lardan sonra popülerite kazanmış, daha öncesinde cerrahi zorluklar göz önünde tutularak konservatif tedaviler önerilmiştir.^{3,4} Bu tarihten itibaren Judet ve Letournel'in sınıflama ve cerrahi giriş yollarını belirlediği çalışmaları sayesinde cerrahi tedavi önem kazanmaya başlamıştır.² Bilgisayarlı tomografinin klinik kullanımı sayesinde kırık tipini belirleme ve cerrahi yolu gösterme imkanı elde edilmiştir. Cerrahi tipini belirlemede bilgisayarlı tomografi kadar Rowe ve Lowell'in ön-arka grafleri ile Matta'nın iliak

ve obturator oblik grafleri de yerini korumaktadır.^{1,5,6}

Bu çalışmada Ankara Atatürk Eğitim ve Araştırma Hastanesi 3. Ortopedi ve Travmatoloji Kliniğinde 2006-2010 yılları arasında acil servise başvuran 83 asetabulum kırığı retrospektif olarak incelendi. Bu hastalardan posterior kolon kırığı (Letournel Tip B) olan ve cerrahi tedavi uygulanan 12 hastanın sonuçları değerlendirildi.

GEREÇ VE YÖNTEMLER

Ocak 2006 - Şubat 2010 tarihleri arasında Ankara Atatürk Eğitim ve Araştırma Hastanesi 3. Ortopedi ve Travmatoloji Kliniğinin acil servisine başvuran asetabulum fraktürü olan 83 hastanın dosyaları incelendi. Bu hastalardan cerrahi olarak tedavisi yapılan, Letournel Tip B posterior kolon kırığı olan ve cerrahileri esnasında Kocher-Langenbeck insizyonu kullanılan 12 hastanın sonuçları değerlendirildi. Hastaların 8'si erkek (%87.5), 4'ü kadındı (%30). 6 hastanın (%50) sağ, 6 hastanın (%50) sol asetabulum kırığı mevcuttu. Ortalama yaş 42,7 idi (28-58). Ortalama takip süresi 23 aydı (13-46). Öykü 9 hastada (%80) trafik kazası iken, 3 hastada (%20) yüksekten düşme idi. 10 hastada (%83.3) multipl yaralanma varken 2 hastada (%16.7) izole asetabulum kırığı görülmüştü (Tablo 1). 6 hastada (%50) aynı tarafta kalça çıkığı mevcuttu ve

Tablo 1. Çalışmaya alınan hastalara ve eşlik eden yaralanmaları

No	Yaş	Letournel Tip	Taraf	Eşlik Eden Yaralanma
1	35	B	Sağ	İpsilateral Kalça Çıkığı İpsilateral Patella Kırığı
2	42	B	Sol	Kontrateral Pubik Ramus Kırığı Mandibula Kırığı
3	50	B	Sağ	İpsilateral Femur Diafiz Kırığı
4	28	B	Sağ	Yok
5	46	B	Sol	İpsilateral Kalça Çıkığı Siatik Sinir Paralizisi
6	58	B	Sağ	İpsilateral Kalça Çıkığı Simphisis Pubiste Saperasyon
7	32	B	Sol	İpsilateral Pubik Ramus Kırığı Kafa Travması
8	52	B	Sol	İpsilateral Sakroiliak Ayrılma Retroperitoneal Kanama
9	39	B	Sağ	İpsilateral Kalça Çıkığı Siatik Sinir Paralizisi
10	45	B	Sol	İpsilateral Kalça Çıkığı Pnömotoraks
11	40	B	Sol	İpsilateral Kalça Çıkığı
12	45	B	Sağ	Yok

Tablo 2. Merle D'Aubigne ve Postel'in klinik skorlama sistemi			
Derece	Ağrı	Toplam Hareket	Yürüme
1	Devamlı ve ciddi	0-30®	Yatağa bağlı veya çift koltuk değneği ile birkaç metre yürüme
2	Tüm aktiviteyi önleyen ve yürüme başlangıcındaki ciddi ağrı	31-60®	Yürüme süresi ve uzunluğunun destekli veya desteksiz çok kısıtlı olması
3	Sınırlı harekete izin veren dayanılabilir ağrı	61-100®	Uzun süre ayakta durabilme, bastonsuz güçlükle yürüme, tek bastonla bir saatten az yürüme
4	Hafif ağrı, istirahatle geçiyor	101-160®	Bastonla uzun süre, bastonsuz kısa süre yürüme
5	Az ve zaman zaman ağrı olması, Normal aktiviteyle azalması	161-210®	Desteksiz yürüme fakat aksamanın olması
6	Ağrının olmaması	211-260®	Normal yürüme

bunların 2 sinde (%33.3) siyatik sinir paralizisi mevcuttu.

Kırık tanısında ön arka ve oblik graflerin yanı sıra, tüm hastalarda Bilgisayarlı Tomografi den de yararlanılmıştır. Çalışmaya alınan 12 olguda Letournel Tip B posterior kolon kırığı, 3mm den fazla deplasman, instabilite vardı ve cerrahi olarak tedavisi yapılmıştır.

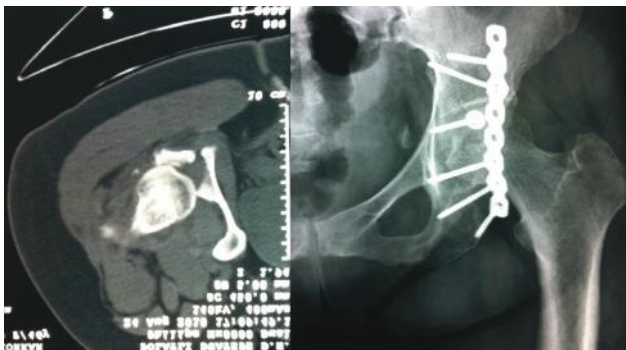
İpsilateral kalça çıkığı olan tüm olgularda erken dönemde posterior çıkık anestezi altında redükte edilmiş, sonra çekilen BT incelemesine göre tedavi yolu belirlenmiştir. Hastaların tamamına ortalama 3.2 gün femur suprakondiler bölgesinden iskelet traksiyonu uygulanmıştır. Operasyon travmadan sonra ortalama 4,3 günde yapılmıştır.

Hastaların hiçbirine heterotopik ossifikasyon profilaksisi uygulanmamıştır. Derin ve trombozu profilaksisi açısından tüm hastalara düşük molekül ağırlıklı

heparin uygulaması yapılmıştır. Preoperatif ve postoperatif hiçbir hastada tromboemboli ve yağ embolisine rastlanmamıştır.

Cerrahi yöntem olarak Kocher-Langenbeck insizyonu kullanılmıştır. Bu girişi izole arka duvar ve arka kolon kırıklarında sık kullanılmaktadır. Arka kolon, retro asetabuler yüzey için iyi bir görüntü sağlamaktadır. Hastalar lateral dekubit pozisyonunda yatırılmıştır ve cilt insizyonu; spina iliaca posterior inferiordan başlayıp büyük trokanter üzerinden femur shaftı boyunca yaklaşık 20 cm distale doğru uzatılmıştır. Gluteus maximus, lifleri yönünde küt diseksiyon ile ayrılmıştır. Tüm vakalarda kısa rotatorlar bulunmuştur ve tendonlarına işaret sütürü konarak kesilmiştir, bu sayede siyatik sinir üzerine retrakte edilerek siyatik siniri koruma amaçlanmıştır. Hastaların hemen tamamında kapsülde bir yırtık bulunmuştur. Opere edilen hastaların hepsinde eklem içi serbest kırık ve kemik parçaları yıkanarak temizlenmiştir. Bu giriş tekniği siyatik sinir lezyonu yapma ihtimali yüksektir, bu bakımdan siniri korumak için azami dikkat sarf edilmelidir. Cerrahi işlem esnasında redüksiyon 3,5 mm lik rekonstruksiyon plakları ile sağlanmıştır.

Enfeksiyon profilaksisi için cerrahi işlemden 1 saat önce 1 gr Cefazoline Sodium uygulanmıştır. Cerrahi işlem sonrası konulan negatif basınçlı hemovac dren operasyondan 48 saat sonra çekilmiştir. Dren çekildikten sonra yatak içi pasif egzersizlere başlanmış ve postoperatif 5. günde koltuk değnekleri ile ayağa kaldırılan hastanın, kırık tarafa yük vermeden mobilize olması sağlanmıştır. Postoperatif 4-6 hafta sonunda



Resim 1: Preoperatif siyatik sinir ağrısı olan, Letournel Tip B Asetabulum fraktürü ve kalça çıkığının bilgisayarlı tomografi görünümü ve cerrahi sonrası direk grafisi

parşiyel yük verilen hastanın kontrol radyografilerine baęlı olarak solit kaynama görüldüğünde tam yük vermesi istenmiştir. (Resim1)

Postoperatif dönemde klinik sonuçlar Merle D'Aubigne ve Postel'in klinik skorumaya sistemine göre değerlendirilmiştir (Tablo2).

BULGULAR

Cerrahi olarak tedavi edilen hastaların klinik sonuçları Matta tarafından modifiye edilen Merle D'Aubigne ve Postel'in skorumaya sistemi ile değerlendirilmiştir. Buna göre 1 hastada (%10) kötü, 4 hastada (%30) orta, 6 hastada (%50) iyi, 1 hastada (%10) çok iyi sonuç elde edilmiştir.

Hastaların tamamı ortalama 3,2 gün, 5 kg ağırlıkla iskelet traksiyonunda tutulmuş ve ortalama 4,3 gün sonra opere edilmiştir. İpsilateral kalça çıkığı olan 5 hasta travma sonrası ilk 6 saat içinde anestezi altında redükte edilmiş ve iskelet traksiyonuna alınarak cerrahisi planlanmıştır. İpsilateral kalça çıkığı olan ve siyatik sinir ağrazı olan iki hastadan birinde siyatik notch içinde asetabulumun posterior kolunu siyatik sinir üzerinden kaldırılmış ve post operatif 3. ayda siyatik sinir ağrazı düzelmiştir (Resim 1). Diğer hastada siyatik ağrazı postoperatif erken dönemde düzelmemiş takiplerinde de düzelme olmamıştır. 2 hastada (%16.6) yara yerinde enfeksiyon görülmüş bunlardan biri yüzeysel enfeksiyon olarak değerlendirilmiş ve antibiyoterapiye cevap vermiştir. Diğer hastanın derin enfeksiyonu debritleme ve antibiyoterapi sonrası gerilemiş ve postoperatif 12. ayda implant çıkarılmasının ardından tamamen sonlandırılmıştır. Bu hastanın 30 aylık takibi sonucunda redüksiyon kaybı yada asetabuler kollaps görülmemiştir. 2 hastada (%16.6) postoperatif dönemde grade 2 heterotopik ossifikasyon görülmüştür. 1 hastada (%8.3) 38 haftalık takip sonucunda artroz görülmüş, bu hastanın Merle D'Aubigne skoru postoperatif dönemde kötü olarak değerlendirilmiştir ve hasta artroplasti planlanarak tekrar opere edilmiştir.

TARTIŞMA

Asetabulum kırıkları en çok trafik kazaları nedeniyle görülür. Kazalar esnasında dize alınan darbe bu kırığın oluşmasında etkilidir. Asetabulum fraktürü olan bir hastada patella ve femur fraktürü birlikteliğinin de

göz önünde bulundurulması gerekir.^{2,7,8,9} Bizim çalışmamıza alınan 12 hastanın 1 inde de patella fraktürü mevcuttu.

Asetabulum fraktürlerinin tedavisi halen tartışmalara açık olsa da amaç mümkün olduğunca anatomik düzelme sağlayarak, kalça eklemine konfigürasyon ve stabilitesini restore etmektir.¹⁰ Bu bazen konservatif olarak sağlanabilirken bazen de açık redüksiyon gerekebilir. Tedavi şeklinin belirlenmesinde radyodiagnostik değerlendirme yönlendiricidir. O' Toole ve arkadaşlarının yaptığı çalışmada tanışal amaçlı tek başına konvansiyonel radyografilerin tanışal etkinliğini bilgisayarlı tomografi taramasına göre daha az etkili olduğunu ifade etmişlerdir.¹¹ Matta, üç yönlü grafilerde asetabulum yük binme sahasının etkilenmesini belirlemek amacıyla bir ölçüm metodu önermiştir. Medial, ön ve arka tavan kavis değerleri belirlendikten sonra bu değerlerden herhangi biri, 45 dereceden küçük ise asetabulum ve femur başı arasında uyumsuzluğun varlığına karar verilir ve Matta'ya göre bu cerrahi müdahale endikasyonudur.^{5,6,12} Yük taşıyan eklem yüzünün restorasyonu sayesinde post travmatik artroz riski de en aza indirilmiş olur.^{3,4,13,14} Arka duvar kırığı ile birlikte olan çıkık mevcudiyetinde, hastanın genel durumu izin verirse primer açık redüksiyon ve internal tespit erken dönemde yapılmalı iken, hastanın genel durumu izin vermiyorsa geç açık redüksiyon ve internal tespit uygulanmalıdır.^{6,12,13} Bizim çalışmamızda kalça çıkığı olan hiçbir hastanın genel durumu erken dönemde açık redüksiyona izin vermedi. Kalça çıkığının da eşlik ettiği vakalarda acil tedavinin redükte edilmesi ve bundan sonra da iskelet traksiyonu uygulamasıdır.

Deplasmanın 2-3 mm'yi geçmediği durumlarda, hastanın genel durumunun operasyona uygun olmadığı durumlarda, 40-50 yaş üzeri ve kemik kalitesinin uygun olmadığı durumlarda konservatif tedavi düşünülmelidir.^{5,6,15,16} Matta 3 mm altı deplasmanı kabul edilebilir görürken, Letournel deplasmanı kabul etmektedir.^{5,17,18} Konservatif tedavide traksiyon süresi 6-8 hafta olarak tavsiye edilmektedir.^{5,15,19}

Cerrahide kullandığımız Kocher-Langenbach kesisi spina iliaca posterior inferiordan başlayan ve trachanter majorden geçen 20 cm insizyonu içerir. Daha geniş kesiler daha fazla kan kaybı, daha yüksek en-

feksiyon olasılığı, kas zayıflığı, heterotopik ossifikasyon, sinir yaralanması risklerini artırmaktadır. Bizim çalışmamıza aldığımız vakalarda operasyon öncesi kırık lokalizasyonu ve şeklinin iyi belirlenmesi sayesinde cerrahi insizyon artırılmamış ve bu komplikasyonlarla karşılaşmamıştır.

Asetabulum kırıklı hiçbir hastaya primer olarak total protez uygulamamıza rağmen, takiplerinde artroz gelişen 1 vakada artroplasti uygulanmıştır.

Asetabulum kırıklarında tedaviyi belirlemede en önemli nokta kırık tipini belirlemektir. Bunun için direk grafi ve bilgisayarlı tomografi önemli yer tutmaktadır. Kırık tipi yanında kemik kalitesi de önem arz etmektedir. Kemik kalitesini belirlemede yaş önemli bir unsur olsa da çalışma grubumuz bize her hastanın

kemik kalitesinin ayrı ayrı değerlendirilmesi gerektiğini göstermiştir. Deplasmanı 3mm den fazla olan, eklem içinde serbest fragmanı olan, kalça eklemi lükse yada sublükse olan, siyatik sinir ağrısı olan, 40 yaş altı her hastanın cerrahi tedavisi şarttır. Siyatik sinir ağrısı ile birlikte olan Letournel Tip B asetabulum kırığı olan hastaların cerrahi tedavisinde posterior kolonun anatomik redüksiyonu ve siyatik sinirin eksplozasyonun klinik sonuçlar için önemlidir.

Acetabulum kırıklarının cerrahi tedavisi ile memnun edici sonuçlar alınmaktadır. Kırık tipi, yaş, eşlik eden alt ekstremitte kırığı, reduksiyon kalitesi, cerrahi ekip, kalça dislokasyonun varlığı ve reduksiyon zamanı post operatif klinik sonuçları etkileyen en önemli etkenlerdir.²⁰

KAYNAKLAR

1. Klínger DL: Acetabular fractures. AORNJ 1995; 61 (1): t 57-178: quiz t81-186.
2. Argün M, Türk CY, Tuncel M, Bakır A, Kabak Ş, Karakaş ES: Asetabulum kırıklarının konservatif ve cerrahi tedavisi. Artroplasti ve Artroskopik Cerrahi 1995; 6 (11): 47-51.
3. Letoumel E: Fractures of the acetabulum. Ed. R.A. Elson, Springer- Verlag, Berlin, Heidelberg, NewYork, 1981.
4. Pearson J.R., Hargadon E.J.: Fractures of the pelvis involving the floor of the acetabulum. J. Bone Joint Surg 1962; 44 (B): 550-61.
5. Tile M : Fractures of the acetabulum. In Rockwood CA Jr, Green DP, Bucholz RW Heckman JD (eds): Rockwood and Green's Fractures in adults. Vol. 2, 4rd ed. Lippincott – Raven Philadelphia, New York 1996; 1617 – 1658.
6. Matta JM, Anderson EM, Epstein HC, Hendricks P : Fractures of the acetabulum. Clin. Orthop. 1986; 205: 230.
7. Goulet JA. Bray TJ: Complex acetabular Fracture. Clin Orthop 1989; 240: 9-20.
8. Johnson EE, Matta JM, Mast JW, Letournel E: Delayed reconstruction of acetabular fractures 21-120 days following injury. Clin Orthop 1994; 305: 20-30.
9. Ruesch PD, Holdener H, Ciaramitaro M, Mast JW: A prospective study of surgically treated acetabular fractures. Clin Orthop 1994; 305:38-46.
10. Moed BR, Dickson KF, Kregor PJ, Reilly MC, Vrahas MS: The surgical treatment of acetabular fracture. Instr Course Lect. 2010; 59:481-501.
11. O'Toole RV, Cox G, Shanmuganathan K, Castillo RC, Turen CH, Sciadini MF, Nascone JW: Evaluation of computed tomography for determining the diagnosis of acetabular fracture. J. Orthop Trauma; May 2010 24(5):284-90.
12. Matta J.M., Merrilt P.O.: Displaced acetabular fractures. Clin Orthop 1988; 230,8 3-97.
13. Goulet J.A., Rouleau J.P., Mason D.J., Goldstein S.A.: Comminuted fractures of the posterior wall of the acetabulum. J. Bone Joint Surg 76 (A): 1994; 1457-1463.
14. Heeg M., Oostvogel H.J.M., Klases H.J.: Conservative treatment of acetabular fractures: The role of the weight bearing dome and anatomic reduction in the ultimate results. J Trauma, 1987; 27: 5,555-9.
15. Matta J: Surgical treatment of acetabulum fractures: In Browner BD, Jupiter JB, Levine AM, Trafton PG (eds): Skeletal trauma. Vol. 1, WB Saunders Comp. : 1992; 899-922.
16. Tipton WW, D'Ambrosia DR : Nonoperative management of central fracture dislocations of the hip. J Bone Joint Surg 1975; 57 (A): 888.
17. Judet R, Judet J, Letournel E : Fractures of the acetabulum. J Bone Joint Surg. 1964; 46 (A): 1615.
18. Letournel E : Acetabulum Fractures; classification and management. Clin Orthop. 1980; 151 : 81.
19. Matta JM, Operative treatment of acetabulum fractures through the ilioinguinal approach. Clin Orthop. 1994; 305: 10.
20. Zhi C, Li Z, Yang X, Fan S: Analysis of result and influence factors of operative treatment of acetabular fracture. Zhongguo Xiu Fu Chong Jia Wai Ke Za Zhi; 2011; 25(1):21-5 Jan.

ÇÖLYAK HASTALIĞINDA OTOİMMÜN TİROİD HASTALIĞI SIKLIĞI

PREVALANCE OF AUTOIMMUNE THYROID DISEASE IN CELIAC DISEASE

Dr. Tuncer KILIÇ^a,
Dr. Atilla AYBAR^a,
Dr. Ünal KILIÇ^a,
Dr. Emel Özge KARAKAYA^a,
Dr. Aylin Bolat DEMİREZER^b,
Dr. Reyhan ERSOY^a,
Dr. Osman ERSOY^b,
Dr. Bekir ÇAKIR^a,

^a Atatürk Eğitim ve Araştırma Hastanesi, Endokrinoloji ve Metabolizma Hastalıkları Kliniği, ANKARA

^b Atatürk Eğitim ve Araştırma Hastanesi, Gastroenteroloji Kliniği, ANKARA

Yazışma Adresi / Correspondence:

Doç. Dr. Reyhan Ersoy
Atatürk Eğitim ve Araştırma Hastanesi Endokrinoloji ve Metabolizma Hastalıkları Kliniği
Bilkent, ANKARA
Tel: 0312 2912525
Fax: 0312 2912705
E-mail: reyhanersoy@yahoo.com.tr

ÖZET: Çölyak Hastalığı, genetik yatkınlığı olan hastalarda gliadin tarafından tetiklenen immünolojik bir hastalıktır. Otoimmün tiroid hastalıklarının Çölyak hastalığında sık görüldüğü bilinmektedir. Bu çalışmanın amacı bölgemizdeki Çölyak hastalığına sahip hastalarda tiroid fonksiyon testlerini ve otoimmün tiroid belirteçlerini değerlendirerek otoimmün tiroid hastalığı sıklığını belirlemektir.

Çalışmaya Ocak 2007 ile Eylül 2008 tarihleri arasında Gastroenteroloji Kliniği, Endoskopi ünitesinde yapılan endoskopilerde alınan duodenal biyopsi sonucu Çölyak hastalığı tanısı konulan 40 hasta alındı.

Çalışmaya alınan hastaların 29'u kadın, 11'i erkek ve yaş ortalaması 38,9 (18-77) idi. Bu çalışmada Çölyak hastalığına otoimmün tiroid hastalığının eşlik etme sıklığı %27,5 olarak bulundu (11/40) ve tiroid hastalığı tespit edilen hastaların hepsi kadın idi. Otoimmün tiroid hastalığı saptanan hastaların 3'ünde tiroid fonksiyon testlerinde bozukluk tespit edildi.

Sonuç olarak Çölyak hastalığı olan bireylerde otoimmün tiroid hastalığı sıklığının yüksek olması ve bu bireylerde tiroid fonksiyon bozukluğu gelişebileceğinden, bu hastaların tiroid hastalığı yönünden değerlendirilmesi uygun olacaktır.

Anahtar Kelimeler: Çölyak hastalığı, otoimmün tiroid hastalığı, endoskopi

ABSTRACT: Celiac is an immunological disease induced by gliadine in susceptible individuals. It is well known that autoimmune thyroid diseases are common in patients with celiac disease. The aim of this study is to determine the frequency of autoimmune thyroid disease among patients with celiac disease in our region by evaluating thyroid function tests and autoimmune thyroid markers.

Forty patients, diagnosed with celiac disease by endoscopic duodenal biopsy in our Gastroenterology Clinics Endoscopy Unit between January 2007- September 2008, were included in the study.

Of all patients, 29 were female and 11 were male. Their mean age was 38,9 years (18-77). In the present study, frequency of autoimmune thyroid disease accompanied to celiac disease were 27.5% (n=11) of the patients. The patients who had autoimmune thyroid disease were women. Also thyroid function disorder was detected in three patients with autoimmune thyroid disease. As a result, it is important to examine celiac patients in terms of thyroid disease owing to the fact that autoimmune thyroid disease incidence is high and thyroid function disorder may develop among these patients.

Key words: Celiac disease, autoimmune thyroid disease, endoscopy

Turkish Medical Journal 2010;4(3):109-114

GİRİŞ

Çölyak Hastalığı (ÇH), gluten içeren buğday, arpa, çavdar ve yulafli gıdaların tüketilmesi ile tetiklenen ve immün mekanizma ile oluşan enteropatidir.¹ Çeşitli otoantikorların varlığı, poligenik kalıtım, hedef organlarda mononükleer hücre infiltrasyonu ve HLA birlikteliği otoimmün patogeneze işaret eden faktörlerdir. ÇH ile otoimmün hastalıkların birlikteliği daha önce birçok çalışmada araştırılmıştır. Otoimmün tiroid hastalıklarının ÇH'da sık görüldüğü bilinmektedir.² ÇH ile otoimmün tiroid hastalığı birlikteliği %5,4 ile 29,7 arasında değişmektedir.³⁻⁶

Bu çalışmanın amacı bölgemizdeki Çölyak hastalığına sahip hastalarda tiroid fonksiyon testlerini ve otoimmün tiroid belirteçlerini değerlendirerek otoimmün tiroid hastalığı sıklığını belirlemektir.

GEREÇ VE YÖNTEM

Çalışmaya Ocak 2007 ile Eylül 2008 tarihleri arasında Gastroenteroloji Kliniğine başvuran ve yapılan endoskopide alınan duodenal biyopsi sonucu ÇH ile uyumlu olan 40 hasta kabul edildi. Hastaların verileri geriye dönük olarak hastane bilgisayarından ve hasta dosyalarından elde edilmiştir.

Çalışmaya alınan hastaların ÇH'na ait antikor düzeyleri (Endomizyum antikor (EMA), Antigliadin İgA (AGA), Antigliadin İgG (AGG)), otoimmün tiroid hastalığı belirteçleri (Anti tiroid peroksidaz (TPO), Anti tiroglobulin (TG)) ve tiroid fonksiyon testleri (serbest T3 (sT3), serbest T4 (sT4), tiroid stimüle edici hormon (TSH)) değerlendirildi.

EMA, AGA veya AGG değerlerinden birinde pozitiflik saptanan hastalar seropozitif ÇH ve bu belirteçlerin üçünde negatif olduğu hastalar seronegatif ÇH olarak kabul edildi.

EMA, AGA ve AGG ELİSA yöntemi ile çalışıldı.

Anti TPO veya Anti TG değerlerinden birinde pozitiflik saptanan hastalar serolojik olarak otoimmün tiroid hastalığı kabul edildi. Anti TPO için 10 IU/mL'nin üzerindeki değerler ve Anti TG için 20 IU/mL'nin üzerindeki değerler pozitif olarak kabul edildi. Anti TPO ve Anti TG kemiluminesans yöntemi ile çalışıldı.

Tiroid fonksiyonları TSH, sT3 ve sT4 kullanılarak değerlendirildi. TSH, sT3 ve sT4 kemiluminesans yöntemi ile çalışıldı.

Üst gastrointestinal sistem endoskopileri Fujinon Gastroskop EG-450 WR5 ile yapılmıştır. ÇH için duodenum ikinci kısmından biyopsi alınmıştır. Duodenal biyopsiler histopatolojik olarak Marsh sınıflamasına göre değerlendirilmiştir.

Çalışmada elde edilen bulgular değerlendirilirken, istatistiksel analizler için SPSS (Statistical Package for Social Sciences) for Windows 16.0 programı kullanılmıştır. Çalışma verileri değerlendirilirken tanımlayıcı istatistiksel metodlar (Ortalama, Standart sapma) kullanılmıştır.

BULGULAR

Çalışmaya alınan hastaların 29'u kadın, 11'i erkek ve yaş ortalaması 38,9 (18-77) idi.

Seropozitif ÇH 31 hastada (% 77,5) ve seronegatif ÇH 9 (% 22,5) hastada saptandı. Seropozitif hastalardaki antikorların dağılımı; 27 hastada EMA (% 67,5), 20 hastada AGA (% 50) ve 21 hastada ise AGG (% 52,5) pozitif idi ve tablo 1'de gösterilmiştir.

Tablo 1: Çalışma grubunda EMA, AGA ve AGG'nin dağılımı	
	Hasta sayısı n (%)
EMA Pozitif	27 (67,5)
AGA Pozitif	20 (50)
AGG Pozitif	21 (52,5)
EMA, AGA VE AGG herhangi biri pozitif	31 (77,5)

Otoimmün tiroid hastalığı 11 hastada (% 27,5) saptandı. TPO ve TG antikorlarının dağılımı tablo 2'de gösterilmiştir.

Tablo 2: Otoimmün tiroid hastalığı olan hastalarda Anti TPO ve Anti TG değerlerinin dağılımı	
	Hasta sayısı
Sadece Anti TPO pozitif	5
Sadece Anti TG pozitif	1
Anti TPO ve TG pozitif	5
Toplam	11

Otoimmün tiroid hastalığı olan 11 hastadan 3'ünde (%27,2) TSH yüksek idi. Tiroid antikörleri ile TSH arasındaki ilişki tablo 3'de gösterilmiştir. TSH düzeyleri

mıdır.^{10, 15, 19} ÇH ile otoimmün tiroid hastalığı birlikteliği %5,4 ile 29,7 arasında değişmektedir.³⁻⁶

	TSH (Normal)	TSH (Yüksek)	Toplam
Anti TPO ve Anti TG negatif	27	2	29
Anti TPO ya da Anti TG pozitif	8	3	11
Toplam	35	5	40

yüksek olan 3 hastanın sT3 ve sT4 düzeyleri normal sınırdıydı. Otoimmün tiroid hastalığı saptanmayan 29 hastadan 2'sinde (%6,9) TSH yüksekliği saptandı. Bu hastaların sT3 ve sT4 düzeyleri normaldi.

Çölyak hastalığı olan hastaların 5'inde (%12,5) TSH yüksekliği tespit edildi. Bu hastaların hepsi seropozitif ÇH'sı idi ve sT3 ile sT4 düzeyleri normal idi. Seronegatif ÇH olanların hepsinde TSH normal idi. Çölyak antikörlerine göre TSH dağılımı tablo 4'de gösterilmiştir.

Bu çalışmada tiroid oto antikörleri hastaların % 27,5'inde (40 hastanın 11'i) pozitif saptandı. Ansaldi ve ark.⁶ yaptıkları çalışmada 343 ÇH'da otoimmün tiroid belirteçlerinin %26,2 pozitif bulurken; Ch'ng ve ark.⁴ bu oranı 383 ÇH'da %6 buldu. 43 ÇH ile yapılan başka bir çalışmada otoimmün tiroid hastalığı %23,2 bulundu. Collin ve ark.³ ise bu oranı %5,4 (18/335) buldular. Counsell ve ark.⁵ yaptığı kontrollü çalışmada ise otoimmün tiroid hastalığı %29,7 bulunmuş olup, kontrol grubuna göre anlamlı fark bulunmaktaydı.

ÇH ve otoimmün tiroid hastalığının birlikteliğinin ortak genetik bir kökene (HLA haplotipleri) ve benzer

	TSH (Normal)	TSH (Yüksek)	Toplam
EMA, AGA ve AGG negatif	9	0	9
EMA, AGA veya AGG pozitif	26	5	31
Toplam	35	5	40

Otoimmün tiroid hastalığı olan hastaların hepsi seropozitif ÇH'sı idi. Ayrıca seronegatif ÇH kabul edilen hastaların hiçbirinde otoimmün tiroid hastalığı saptanmadı. Seronegatif ve seropozitif ÇH'da tiroid otoantikörlerinin dağılımı tablo 5'de gösterilmiştir.

immün tetiklenme mekanizmalarıyla ilgili olabileceği düşünülebilir.²³ HLA DQ2 (HLA-DQA1*05-DQB1*02) ve DQ8 (HLA-DQA1*03-DQB1*0302) hem otoimmün tiroid hastalığı hem de ÇH'da görülmektedir.^{11, 24, 25} Hadithi ve ark.'nın yaptığı çalışmada 104 tiroid hastasının 53'ünde HLA DQ2 pozitif bulundu¹¹ Çölyak

	TSH (Normal)	TSH (Yüksek)	Toplam
Anti TPO ve Anti TG negatif	9	20	29 (%72,5)
Anti TPO ya da Anti TG pozitif	0	11	11 (%27,5)
Toplam	9 (%22,5)	31 (%77,5)	40 (%100)

TARTIŞMA

ÇH'da artmış otoimmün tiroid hastalığı prevalansı pek çok çalışmada gösterilmiştir.^{3, 7-22} Bu çalışmaların çoğu kesitsel çalışmalardır.^{3, 6- 20, 21} Bir kısım çalışmanın kontrol grubu yoktur.^{11, 14, 16, 22} Bir kısım çalışmada ise istatistiksel olarak anlamlı fark bulunama-

hastalarının büyük çoğunluğunda HLA DQ2 pozitifliği vardır.²⁵ Paylaşılmış ortak HLA kökeni otoimmün tiroid hastalığının ÇH'da artmış prevalansını açıklamak için mantıklı görünmektedir. Bizim çalışmamız geriye dönük çalışma olduğundan HLA gruplarına bakılamamıştır fakat ileriye dönük çalışmalarla Türk popülas-

yonundaki durum araştırılabilir.

Başka potansiyel bir açıklama T lenfosit asosiyе antijen 4 (CTLA-4) ekspresyonu artışı ile yapılabılır. CTLA-4 T hücreproliferasyonunu kontrol eden bir T hücre yüzey molekülüdür. Graves hastalığı, hipotiroidizmde CTLA-4 ekspresyonunda artış görülmüştür.^{26,27} ÇH'da da CTLA-4 ekspresyonunda artış olmaktadır.^{28, 29} Bu şekilde paylaşılmış ortak genetik risk faktörleri varlığı ile de ÇH ile tiroid hastalığının birlikteliğini açıklayabiliriz.

Bu çalışmada tüm Çölyak hastalarından 5 tanesinde (%12,5) TSH yüksekliği saptandı. Bu hastaların hepsinde sT3 ve sT4 normal değerlerde idi. Otoimmün tiroid hastalığı olan 11 hastadan 3 tanesinde (%27.2) TSH yüksekliği vardı. Literatürde ÇH'na eşlik eden tiroid bozukluğu olarak hipotiroidizm ön plandadır. Çeşitli çalışmalarda hipotiroidizm oranı % 0,1 ile 19,2; hipertiroidizm ise %0 ile 5,8 arasında değişmektedir.^{4-6, 30, 31} Bu çalışmada tiroid fonksiyon bozukluğu subklinik hipotiroidizm olarak karşımıza çıktı. Kotze ve ark.'nın³ 43 ÇH ile yaptığı çalışmada ise %19,2 hipotiroidi varken, %21,2'sinde subklinik hipotiroidi bulundu. Counsell ve ark.'nın⁵ yaptığı çalışmada 107 ÇH grubunun %10.3'ünde hipotiroidi, %3,7 sinde ise hipertiroidi saptandı. Kontrollü bir çalışmada; 1964 ile 2003 yılları arasında ÇH tanısı almış 14021 hasta tarandı hipotiroidizm, hipertiroidizmin ve tiroiditin ÇH ile ilişkili olduğu saptandı.³⁰

Çalışmamızda otoimmün tiroid hastalığı belirteçleri pozitif olan 11 hastanın 8'i ötiroidikti. Otoimmün tiroid belirteçlerinin ÇH'da varlığının klinik önemi tam olarak bilinmemektedir. Anti TPO ve TG antikor varlığı tiroid dokusu hasarı varlığı manasına gelmemektedir. Ancak bu antikorların yüksek olduğu kişiler muhtemel bir tiroid hastalığının gelişimi açısından takip edilmelidir. Çoğu zaman hedef hücreye karşı bir immün cevap varlığında o endokrin bez progresif olarak haraplanır ve ana bulgu olarak hipofonksiyon oluşur.³² Sategna-Guidetti¹² otoimmün tiroid hastalığı olan 16 kişinin 3'ünde 1 yıl sonra tiroid fonksiyon bozukluğu geliştiğini bildirdi. Bu nedenle pozitif otoimmün serolojisi olan hastaların takibinin yararlı olabileceğini söyleyebiliriz. Bu sayede çölyak hastalarındaki artmış tiroid otoimmünitesinin varlığının klinik bir öneme sahip olup olmadığı hakkında fikir sahibi olabiliriz.

Ultrason ile anormal tiroid paterninin (difüz hipokojenite) otoimmün tiroid hastalığı ile birlikteliği bildirilmiştir. Azalmış tiroid ekojenitesi diffüz lenfositik tiroiditlerde olur ve otoimmün tiroid hastalığına işaret edebilir.³³ Bizim çalışmamızda hastaların mevcut tiroid ultrason sonuçları değerlendirmeye alınmadı, bu yüzden tiroid dokusunun mevcut durumu hakkında değerlendirme ve yorum yapılmadı.

Çölyak ve tiroid hastalığı kadınlarda daha ağırlıklı görülen hastalıklardır.³² Sategna ve Guidetti'nin çalışmasında ÇH'na eşlik eden otoimmün tiroid hastalığı kontrol grubuna göre 3 kat daha fazlaydı ve her iki grupta da kadınlar erkeklerden daha fazla etkilenmekteydi.¹² Bizim yaptığımız çalışmada 40 ÇH'dan 29'u kadın, 11'ise erkek idi. Otoimmün tiroid hastalığının eşlik ettiği grubun ise %100'ü (11) kadındı. Bu nedenle çölyak hastalarına otimmün tiroid hastalığı yönünden tarama kararı alınmasında kadın cinsiyeti etkili bir faktör olabilir.

Çalışmamızdaki tüm hastaların yaş ortalaması 38,9 idi. Otoimmün tiroid hastalığının eşlik ettiği 11 hastanın yaş ortalaması ise 42,4; eşlik etmeyen 29 hastanın ise 37,6 idi. Ventura ve ark. ÇH'da otoimmün tiroid hastalığı prevelansının yaşla arttığını gösterdi.¹⁰ Diğer bir çalışmada da yine ÇH'na tiroid hastalığı eşlik edenlerin yaş ortalamasının (48 yıl) eşlik etmeyen grubun yaş ortalamasına (44 yıl) göre biraz daha az olduğu gösterilmiştir.¹¹ Başka bir çalışmada ÇH tanısı alan kişilerden klinik hipotiroidizmi olanların yaş ortalamasının, tiroid tutulumu olmayanların yaş ortalamasından daha yüksek olduğu gösterilmiş (sırasıyla 48,5 ve 35.8).³⁴ Bizim hasta grubumuzun yaş ortalamasının daha düşük olması nedeniyle otoimmün tiroid hastalığı prevelansının da daha düşük olması beklenirdi. Hasta grubumuzun yaş ortalaması 38,9 ve otoimmün tiroid hastalığı prevelansının %27,5 olması itibarıyla beklenenin aksine daha yüksek bir değere sahiptik. Bunun da sebebi klinik rutinimizde çölyak hastalarını otoimmün tiroid hastalığı açısından taramamız ve bu nedenle de bu hastalara erken tanı koymuş olmamız olabilir. Hastalığın subklinik formunun uzun sürmesi tanıda gecikmelere yol açmaktadır. Genetik yatkınlık yanında tanıdaki bu gecikmelerin dolayısıyla da uzamış gluten maruziyetinin otoimmün tiroid hastalığını arttırdığı düşünülebilir.^{10, 35} Kotze ve ark.'nın³⁴ çalış-

masında ise glutensiz diyet verilen hastalarda ÇH belirteçlerinin kaybolduğu ancak tiroid belirteçlerinde bir gerileme olmadığı görülmüştür. Bu yüzden ÇH'da gluten alımının mevcudiyetinin otoimmün tiroid hastalığı gelişimi açısından bir risk faktörü olmadığı düşünülebilir. Bu da etiopatogenezde tartışılan mekanizmalardan ikisi olan ortak immün mekanizma ve genetik faktör lehine yorumlanabilir.

Daha geniş hasta grupları ve prospektif çalışmalarla Türk popülasyonundaki ÇH prevalansı, buna otoimmün tiroid hastalıklarının eşlik edip etmediği ve

altında yatan etiyolojik faktörler; ortak HLA pozitifliği, immüniteyi tetikleyen ortak etkenlerin varlığı, ya da bilinmeyen başka etkenler araştırılıp ortaya konmalıdır.

Sonuç olarak; ÇH' da otoimmün tiroid hastalıklarının artmış olduğu gösterilmiştir. Ancak bu artmış tiroid otoimmünetisinin klinik bir öneminin olup olmaması konusunda prospektif araştırmalara ihtiyaç vardır. Bu konudaki araştırmalar da toplumda sık görülen bir hastalık olan ÇH eşlik eden otoimmün hastalıkların tanınması ya da tanınmaması gerektiği konusunda bize yol gösterecektir.

KAYNAKLAR

1. Lindgren S, Sjöberg K, Eriksson S. Unsuspected celiac disease in chronic cryptogenic liver disease. *Scand J Gastroenterol* 1994; 29: 661-4.
2. Shaoul R, Lerner A. Associated autoantibodies in celiac disease. *Autoimmun Rev* 2007 Sep; 6(8): 559-65.
3. Collin P, Salmi J, Hallstrom O, Reunala T, Pasternack A. Autoimmune thyroid disorders and coeliac disease. *Eur J Endocrinol* 1994; 130: 137-40.
4. Ch'ng LC, Jones MK, Kingham JG. Celiac Disease and Autoimmune Thyroid Disease. *Clin Med Res* 2007;5(3) :184-92.
5. Counsell CE, Taha A, Ruddell WS. Coeliac disease and autoimmune thyroid disease. *Gut* 1994;35:844-6.
6. Ansaldi N, Palmas T, Corrias A, et al. Autoimmune thyroid disease and celiac disease in children. *J Pediatr Gastroenterol Nutr* 2003; 37: 63-6.
7. Berti I, Trevisiol C, Tommasini A, et al. Usefulness of screening program for celiac disease in autoimmune thyroiditis. *Dig Dis Sci* 2000; 45(2): 403-6.
8. Volta U, Ravaglia G, Granito A, et al. Celiac disease in patients with autoimmune thyroiditis. *Digestion* 2001; 64: 61-5.
9. Kaukinen K, Collin P, Mykkanen AH, Partanen J, Maki M, Salmi J. Celiac disease and autoimmune endocrinologic disorders. *Dig Dis Sci* 1999;44:1428-33.
10. Ventura A, Magazzu G, Greco L, and the SIGEP study group. Duration of exposure to gluten and risk for autoimmune disorders in patients with coeliac disease. *Gastroenterology* 1999;117:297-303.
11. Hadithi M, de Boer H, Meijer JW, et al. Coeliac disease in Dutch patients with Hashimoto's thyroiditis and vice versa. *World J Gastroenterol* 2007; 13(11): 1715-22.
12. Sategna-Guidetti C, Volta U, Ciacci C, et al. Prevalence of Thyroid Disorders in Untreated Adult Celiac Disease Patients and Effect of Gluten Withdrawal: An Italian Multicenter Study. *Am J Gastroenterol* 2001;96: 751-7.
13. Hakanen M, Luotola K, Salmi J, Laippala P, Kaukinen K, Collin P. Clinical and subclinical autoimmune thyroid disease in adult celiac disease. *Dig Dis Sci* 2001;46: 2631-5.
14. Midhagen G, Järnerot G, Kraaz W. Adult coeliac disease within a defined geographic area in Sweden. A study of prevalence and associated diseases. *Scand J Gastroenterol* 1988; 23: 1000-4.
15. Collin P, Reunala T, Pukkala E, Laippala P, Keyrilainen O, Pasternack A. Coeliac disease--associated disorders and survival. *Gut* 1999; 35: 1215-8.
16. Counsell CE, Taha A, Ruddell WS. Coeliac disease and autoimmune thyroid disease. *Gut* 1994;35: 844-6.
17. Sategna-Guidetti C, Bruno M, Mazza E, et al. Autoimmune thyroid diseases and coeliac disease. *Eur J Gastroenterol Hepatol* 1998;10: 927-31.
18. Cuoco L, Certo M, Jorizzo RA, et al. Preva-

- lence and early diagnosis of coeliac disease in autoimmune thyroid disorders. *Ital J Gastroenterol Hepatol* 1999; 31: 283-7.
19. Ventura A, Neri E, Ughi C, Leopaldi A, Citta A, Not T. Gluten-dependent diabetes related and thyroid-related autoantibodies in patients with celiac disease. *J Pediatr* 2000; 137: 263-5.
 20. Larizza D, Calcaterra V, De Giacomo C, et al. Celiac disease in children with autoimmune thyroid disease. *J Pediatr* 2001;139: 738-40.
 21. Viljamaa M, Kaukinen K, Huhtala H, Kyronpalo S, Rasmussen M, Collin P. Coeliac disease, autoimmune diseases and gluten exposure. *Scand J Gastroenterol* 2005; 40: 437-43.
 22. Spadaccino AC, Basso D, Chiarelli S, et al. Celiac disease in North Italian patients with autoimmune thyroid diseases. *Autoimmunity* 2008; 41: 116-21.
 23. Maki M, Collin P. Coeliac disease. *Lancet* 1997;349: 1755-9.
 24. Yanagawa T, Manglabruks A, Chang YB, et al. Human histocompatibility leukocyte antigen-DQA1*0501 allele associated with genetic susceptibility to Graves' disease in a Caucasian population. *J Clin Endocrinol Metab* 1993; 76: 1569-74.
 25. Kagnoff MF. Overview and pathogenesis of celiac disease. *Gastroenterology* 2005; 128:10-8.
 26. Kotsa K, Watson PF, Weetman AP. A CTLA-4 gene polymorphism is associated with both Graves disease and autoimmune hypothyroidism. *Clin Endocrinol (Oxf)* 1998; 46:551-4.
 27. Yanagawa T, Hidaka Y, Guimaraes V, Soliman M, DeGroot LJ. CTLA-4 gene polymorphism associated with Graves' disease in a Caucasian population. *J Clin Endocrinol Metab* 1995;80: 41-5.
 28. Holopainen P, Arvas M, Sistonen P, et al. CD28/CTLA4 gene region on chromosome 2q33 confers genetic susceptibility to celiac disease. A linkage and family-based association study. *Tissue Antigens* 1998; 53: 470-5.
 29. Popat S, Hearle N, Hogberg L, et al. Variation in the CTLA4/CD28 gene region confers an increased risk of coeliac disease. *Ann Hum Genet* 2002; 66: 125-37.
 30. Elfström P, Montgomery SM, Kampe O, Ekham A, Ludvigsson JF. Risk of Thyroid disease in individuals with Celiac disease. *J Clin Endocrin Metab* 2008; 93(10): 3915-21
 31. Collin P, Kaukinen K, Valimaki M, Salmi J. Endocrinological Disorders and Celiac Disease. *End Rev* 2002; 23(4): 464-83.
 32. Baker JR. Autoimmune endocrine disease. *JAMA* 1997;278:1931-7.
 33. Marcocci C, Vitti P, Cetani F, et al. Thyroid ultrasonography helps to identify patients with diffuse lymphocytic thyroiditis who are prone to develop hypothyroidism. *J Clin Endocrinol Metab* 1991;72: 209-13.
 34. Da Silva Kotze LM, Nisihara RM, da Rosa Utiyama SR, Piovezan GC, Kotze LR. Thyroid disorders in Brazilian patients with celiac disease. *J Clin Gastroenterol* 2006;40: 33-6.
 35. Freeman H, Lemoyne M, Pare P. Coeliac disease. *Best Pract Res Clin Gastroenterol* 2002;16: 37-49.

KRONİK İSHAL NEDENİYLE BAŞVURAN HASTALARDA ENDOSKOPI VE ENDOSKOPIK BİYOPSİ SONUÇLARININ DEĞERLENDİRİLMESİ

AN EVALUATION OF ENDOSCOPIC FINDINGS AND ENDOSCOPIC BIOPSY RESULTS OF THE PATIENTS WITH CHRONIC DIARRHEA

Dr. Atilla AYBAR^a
Dr. Tuncer KILIÇ^a
Dr. Ünal KILIÇ^a
Dr. Aydan KILIÇARSLAN^b
Dr. Fatma Ebru AKIN^c
Dr. Reyhan ERSOY^a
Dr. Osman ERSOY^c
Dr. Bekir ÇAKIR^a

^a Atatürk Eğitim ve Araştırma Hastanesi Endokrinoloji ve Metabolizma Hastahkları Kliniği, ANKARA

^b Atatürk Eğitim ve Araştırma Hastanesi, 1. Patoloji Kliniği, ANKARA

^c Ankara Atatürk Eğitim ve Araştırma Hastanesi Gastroenteroloji Kliniği, ANKARA

Yazışma Adresi / Correspondence:
Doç. Dr. Reyhan ERSOY
Ankara Atatürk Eğitim ve Araştırma Hastanesi Endokrinoloji ve Metabolizma Hst. Kliniği
Bilkent, ANKARA
Tel: 0312- 2912525
Fax: 0312- 2912705
E- mail: reyhanersoy@yahoo.com.tr

ÖZET

Çalışmamızda kronik ishal etyolojisini belirlemede üst gastrointestinal sistemin endoskopik görüntüleme bulgularını ve duodenum mukozasından alınan biyopsi materyallerinin histopatolojik sonuçlarını değerlendirmeyi amaçladık.

Kliniğimizde kronik ishal nedeni ile üst gastrointestinal sistem endoskopisi yapılan 45 hasta çalışmaya alındı. Çalışmaya alınan tüm hastaların laboratuvar parametreleri, endoskopik inceleme ve patoloji sonuçları hastane elektronik veritabanından geriye dönük tarama ile elde edildi.

Çalışmaya alınan 45 hastanın 25'i (%55,6) erkek ve 20'si (%44,4) kadın olup yaş ortalaması $37,5 \pm 16,1$ yıl (18–68) idi. Duodenal biyopsilerin histopatolojik değerlendirilmesinde 34 hastada (%75,6) duodenit (non spesifik duodenitten kronik duodenite kadar değişen) ve 8 hastada (%17,8) Giardia tespit edildi. Üç hastada (%6,7) normal histopatolojik bulgular saptandı.

Ülkemiz gibi paraziter enfeksiyonların sık rastlanıldığı bölgelerde gaita direk incelemesinde parazit saptanamayan kronik ishallerli hastalara üst gastrointestinal sistem endoskopisi yapılması, duodenumun endoskopik görünümü normal olsa bile histopatolojik değerlendirmesi G. Lamblia enfeksiyonunun saptanmasında yararlı olacaktır.

Anahtar Kelimeler: Kronik ishal, endoskopi, histopatoloji

SUMMARY

In our study, we aimed to evaluate the endoscopic imaging findings of upper gastrointestinal tract to determine the etiology of chronic diarrhea and the histopathological results of biopsy materials conducted on the duodenal mucosa.

Forty five patients of our clinic who underwent upper gastrointestinal tract endoscopy due to chronic diarrhea were included in the study. The data about laboratory parameters, endoscopic examination and pathology reports were obtained from the electronic databases of our hospital, retrospectively.

Twenty five (55.6 %) of the patients were male and twenty of them were female; as the mean age of all was $37,5 \pm 16,1$ years (18–68). Histopathological examination demonstrated duodenitis (varying from nonspecific to chronic) in 34 (75.6 %) patients and Giardiasis in 8 (17.8 %) patients. There were no abnormal histopathologic findings in 3 (6.7 %) patients.

Through such regions like our country parasitic infections are so common, it would be useful to perform upper gastrointestinal tract endoscopy to patients who have chronic diarrhea even if no parasites were detected by direct microscopy of the faeces and carry out histopathological examination although the duodenum seems to be normal endoscopically in order to identify G. Lamblia infections.

Key Words: Chronic diarrhea, endoscopy, histopathology

GİRİŞ

Dört haftadan daha uzun süren ishal olarak tanımlanan “kronik ishal” gastroenteroloji kliniklerine en sık başvuru nedenlerinden biridir. Kronik ishal sıklığı yaşlı popülasyonda ve genel popülasyonda benzer oranlarda olup % 3–5 aralığında bildirilmiştir.¹

Kronik ishal hayat kalitesini etkileyen ve yüksek sağlık harcamalarına sebep olan bir problemdir. Kronik ishale sebep olabilecek pek çok hastalık bulunduğu için en basit ve en ucuz tetkik yönteminden başlayarak daha pahalı ve kompleks tetkik yöntemlerine geçilmelidir. Kronik ishal etiyolojisini açıklamak için endoskopik görüntüleme yöntemleri radyolojik incelemeden sonra yapılmalıdır. Endoskopi sırasında patolojik inceleme için biyopsi almak gerekli olabilir. Yeni kullanılmaya başlanan enteroskoplara ince barsağın daha distalinden biyopsi almak mümkün olmaktadır. Radyolojik olarak distal tutulumun desteklediği hastalarda kolonoskopik inceleme ile terminal ileuma girilerek örnek alınır.¹⁻³

Biz bu çalışmada kronik ishal nedeniyle merkezimize başvuran hastalarda kronik ishal etiyolojisini açıklamak için yapılan üst gastrointestinal sistem endoskopisi bulgularını ve duodenal biyopsi sonuçlarını değerlendirmeyi amaçladık.

GEREÇ VE YÖNTEM

Çalışmaya Haziran 2007- Eylül 2008 tarihleri arasında Ankara Atatürk Eğitim ve Araştırma Hastanesi Gastroenteroloji Kliniği'nde kronik ishal nedeni ile üst gastrointestinal sistem endoskopisi uygulanan 45 hasta dahil edildi. Çalışmaya alınan tüm hastaların laboratuvar parametreleri, endoskopik inceleme ve histopatoloji sonuçları hastane elektronik veritabanından geriye dönük tarama ile elde edildi.

Hematolojik incelemede hemoglobin düzeyi; biyokimyasal incelemede serum elektrolit düzeyleri (Na, K, Cl), total protein ve albumin düzeyleri, transaminazlar (ALT, AST); gaita incelemesinde gaita mikroskopisi, gaita kültürü; endoskopik incelemede özefagus, mide ve duodenumun endoskopik görüntüleri ve duodenum ikinci kısımdan alınan biyopsi materyallerinin histopatolojik sonuçları değerlendirildi. Çalışmada elde edilen bulguların istatistiksel analizleri için SPSS (Statistical Package for

Social Sciences) 16.0 programı kullanıldı.

BULGULAR

Çalışmaya alınan 45 hastanın 25'i (%55,6) erkek ve 20'si (%44,4) kadındı. Hastaların yaşları 18–68 arasında değişmekteydi ve yaş ortalaması 37,5 ± 16,1 yıl idi. Hastaların tümünün gaita mikroskopik incelemeleri normaldi ve gaita kültürlerinde patojen mikroorganizma üremediği belirlendi.

Biyokimyasal parametrelerin ortalama değerleri; Na: 139 ± 2 mEq/L, K: 4,1±0,2 mEq/L, Cl: 99±1,4 mEq/L, total protein: 7,1 ± 0,5 g/dL, albumin: 4 ± 0,4 g/dL, AST: 20,7 ± 6 U/L, ALT: 40,3± 11,3 U/L olup normal sınırlar içinde idi. İki hastanın ALT düzeyi normal sınırın üzerinde idi. Bu hastaların ALT değerleri 70 U/L ve 75 U/L idi. Hemoglobin değerlerinin ortalaması 14,7 ± 1,9 g/dl olarak bulundu. Bir hastanın hemoglobin değeri 9,7 g/dl ile normal sınırın altındaydı.

Hastaların tamamına üst gastrointestinal endoskopi yapılmış ve ishal nedenini araştırmak için duodenum ikinci kısımdan biyopsi alınmıştı. Hastaların endoskopik bulguları Tablo 1'de özetlenmiştir.

Tablo 1. Kronik ishelli hasta grubunun endoskopik bulguları	
Endoskopik Tanı	Hasta Sayısı (%) N=45
Özefajit	5 (11,1)
Antral Gastrit	26 (57,7)
Pangastrit	7 (15,5)
Antral Nodüler Gastrit	5 (11,1)
Eroziv Gastrit	4 (8,8)
Gastrik Ülser	1 (2,2)
Xantoma	1 (2,2)
Duodenit	7 (15,5)
Duodenal Ülser	1 (2,2)
Divertikül	1 (2,2)

Endoskopik incelemede özefagusa ait bulgularda 5 (%11,1) hastada özefajit ile uyumlu görünüm izlendi. Bu hastalardan birinde endoskopik incelemede beyaz plaklar tespit edildi. Alınan endoskopik sürüntü örneklerinin sitolojik incelemesinde mantar hifleri tespit edildi. Diğer 4 hastanın endoskopik incelemesinde 5 mm den küçük lineer erozyonlar (Los Angeles sınıflamasına göre Grade A özefajit) izlendi.

Endoskopik incelemede mideye ait bulgularda 26

hastada (%57,7) antral gastrit, 7 hastada (%15,6) pangastrit, 5 hastada (%11,1) antral nodüler gastrit, 4 hastada (%8,8) eroziv gastrit, 1 hastada (%2,2) gastrik ülser saptandı. Bir hastanın endoskopik incelemesinde normal endoskopik görünüm saptandı. Bir hastada antral gastrit ile birlikte Xantoma ile uyumlu endoskopik görünüm izlendi. Lezyondan alınan biyopsi sonucu Xsantoma ile uyumlu olarak geldi.

Endoskopik incelemede duodenumuna ait bulgulardan 7 hastada (%15,5) duodenit, 1 hastada duodenal ülser ve 1 hastada divertikül saptandı.

Duodenal biyopsilerin histopatolojik değerlendirilmesinde 34 hastada (%75,6) duodenit (non spesifik duodenitten kronik duodenite kadar değişen) ve 8 hastada (%17,8) Giardia tespit edilirken 3 hastada (%6,7) normal histopatolojik bulgular saptandı. Giardia saptanan olguların endoskopik bulguları Tablo 2'de özetlenmiştir.

bulguya rastlanılmadı.

İnce barsak divertikülleri sıklıkla duodenumda özellikle papilla yakınındadır. Duodenal divertikül genelde semptom vermezler ve endoskopik retrograd kolanjiyo pankreatografi (ERCP) veya endoskopi sırasında tesadüfen saptanırlar.⁵⁻⁷ Divertikül bakteriyel aşırı çoğalmaya neden olarak malabsorpsiyon ve kronik ishale neden olabilirler. Bizim çalışmamızda da 1 hastada duodenumda papilla yakınında divertikül saptandı.

Giardia (G) Lamblia, G. Intestinalis veya *G. Duodenalis* olarak da bilinen kamçılı bir barsak protozoonudur ve tüm dünyada yaygındır (özellikle tropikal ve subtropikal bölgelerde). Türkiye'de *G.Lamblia* prevalansı bölgelere göre % 4,7-17 arasında değişmektedir.⁸ Giardia enfeksiyonunda görülen en sık semptom % 89 ile ishaldir. Giardia enfeksiyonunda, dışkı, duodenal sıvı, duodenal

Tablo 2. Giardia saptanan hastaların endoskopik bulguları

NO	Yaş	Cins	Duodenumun Endoskopik Görünümü	Endoskopide Saptanan Diğer bulgular
1	18	Kadın	Normal	Antrum hiperemik ve benekli
2	29	Erkek	Bulbus hiperemik ve ödemli, pseudodivertikül görüldü	Antrum hiperemik ve benekli
3	64	Erkek	Normal	Antrum hiperemik ve ödemli
4	63	Kadın	Normal	Normal
5	18	Erkek	Normal	Antrum hiperemik ve benekli
6	45	Erkek	Normal	Antrum hiperemik ve benekli
7	67	Kadın	Normal	Korpus ve antrumda üzeri hematinli lezyonlar
8	40	Kadın	Normal	Antrum hiperemik ve benekli

Endoskopik inceleme sırasında 10 hastadan histopatolojik incelemede Helikobakter Pylori (HP) için antrumdan biyopsi alınmıştı. Bu hastaların 7'sinde HP (+), 3 tanesinde HP (-) olarak bulundu.

TARTIŞMA

Kronik ishalleri hastaların endoskopik incelemesinde duodenal ülser saptanabilir. Bu durumda Zollinger-Ellison Sendromu (ZES) mutlaka düşünülmelidir. ZES ağır peptik ülser hastalığı, gastrik asit hipersekresyonu ve pankreasın non-beta adacık hücre tümörü üçlüsünden oluşan klinik tablo olarak tanımlanmıştır.⁴ Ülserler tipik olarak duodenumdadır. Bizim çalışmamızda 1 hastada duodenal ülser tespit edildi. Fakat bu hastada klinik, laboratuvar ve görüntüleme yöntemleri ile ZES ile uyumlu patolojik

biyopsi örneklerinde *G.intestinalis*'in kist veya trofozoitleri görülerek tanıya gidilebilir. Doğrudan mikroskopik bakı ve çoklaştırma yöntemleri uygulanarak etken aranabilir. Bizim çalışmamızda da duodenal biyopsilerin incelenmesi sonucu 8 (% 17,8) olguda giardia tespit edildi. Giardia tespit edilen 7 olgunun endoskopik incelemesinde duodenum normal tespit edilirken, 1 olguda endoskopik görünüm duodenit ile uyumluydu.

Bir çalışmada dışkıda direkt fluoresan antikor (DFA) yöntemi ile giardia tespit edilen 16 hastaya üst gastrointestinal sistem endoskopisi yapılmış, giardia tespit etmek için duodenal biyopsi ve duodenal sıvı örnekleri alınmıştır. Duodenal biyopsi ile 7/16 (% 44) hastada ve duodenal sıvı incelenmesi ile 3/16 (% 19)

hastada giardia tespit edilmiştir. Üst gastrointestinal sistem endoskopisi ya duodenal biyopsi ya da duodenal aspirasyon sıvısında giardia 8 (%50) hastada tespit edilmiştir. Duodenal aspirasyon sıvısının ve duodenal biyopsinin birlikte değerlendirilmesinin sensitivitesi % 50 olarak bulunmuştur. Bu çalışmanın sonuçlarına göre üst GIS endoskopisinin giardia tanısı için yerinin sınırlı olduğu fakat duodenal mukoza biyopsisinin duodenal aspirat sıvısından daha duyarlı olduğu gösterilmiştir.⁹ Aynı çalışmada duodenal biyopsilerde 1 hastada tropikal sprue, 2 hastada şiddetli duodenitis saptanmıştır. Bu da endoskopik biyopsinin giardia dışında da yararlı olduğunu göstermektedir.

Yüzdört (63 kadın, 41 erkek) hasta ile yapılan çalışmada üst gastrointestinal sistem endoskopisi ile duodenal sıvı aspirasyonu alınan hastaların dokuz tanesinde giardiazis saptanmıştır (%8,7). Bunlardan sadece 1 hastanın duodenal aspiratında *Giardia Lamblia* trofozoidi (%1) görülürken, 8 hastada kist formu (%7,7) izlenmiştir. Taze dışkı örneklerinde ise hiç trofozoit görülmezken, 4 olguda (%3,8) kist saptanmıştır. Duodenal aspiratta giardia görülen dokuz olgunun dördünde dışkıda pozitif sonuç saptanırken, beşinde dışkı sonucu negatif saptanmıştır. Dışkıda giardia saptanan olguların ise hepsinde duodenal aspirat sonucu pozitif saptanmıştır. Her iki yöntemin pozitif ve negatif prediktif değerleri genel değerlendirmede eşit bulunmuştur (sırasıyla %100 ve %95). Dışkı incelemesinin duyarlılığı %44, özgüllüğü %100 iken duodenal aspirat incelemesinin duyarlılığı %100, özgüllüğü %95 bulunmuştur. Duodenal aspirat ve dışkı incelemeleri arasında pozitiflik yönünden istatistiksel anlamlı fark olmamakla birlikte endoskopik araştırma daha yüksek pozitif sonucu vermiştir.¹⁰

Yapılan bu çalışmada duodenal aspirat ve dışkıda saptanan *G. Lamblia* sıklığı arasında endoskopik yöntem lehine göreceli fark olmasına rağmen pozitif olgu sayısı yeterli olmadığı için istatistiksel olarak anlamlı bir fark bulunmamıştır. İki yöntem arasında istatistiksel anlamlılık bulunmasa da bu protozoanın direk bakıda gözden kaçabilme olasılığının yüksek olduğu unutulmamalıdır.^{11,12} Ancak atipik prezantasyonlu giardiazis olgularının tanısında endoskopik duodenal incelemelerin yararı belirtmekle birlikte geliştirilmiş tekniklerle yapılan dışkı incelemeleri de önem kazanmıştır.^{13,14} Bizim

çalışmamızda ise endoskopik biyopside *G. Lamblia* saptanan hiçbir hastanın dışkı örneğinde bu etkene rastlanmadı.

Bazı çalışmalarda giardiazis tanısı için duodenal sıvı aspiratlarının incelenmesinde direk dışkı incelemelerine göre daha yüksek sıklıkta *G. Lamblia* varlığı bildirilmesine karşın, bazı yayınlarda da fark olmadığı, hatta deneyimli mikrobiyologlar tarafından özel dışkı inceleme teknikleri ile daha fazla giardia pozitif olgu saptandığı bildirilmiştir.^{11,15,16} Giboda ve ark. duodenal sıvı ve dışkıda *G. Lamblia* araştırdıklarında her iki yöntem arasında belirgin fark bulmamışlar ve dispeptik hastalarda giardiazis tanısı için öncelikle dışkı incelemelerini önermişlerdir.¹⁷

Özellikle hijyen kurallarına çok iyi uyulmayan ve kontamine su kullanımının yaygın olduğu toplumlarda şüpheli olgularda öncelikle çoklu dışkı incelemeleri (3-5 kez) trikrom boyama, nativ-lugol, formol-eter çöktürme gibi tekniklerle yapılarak *G. Lamblia* aranmalı, dışkı örneğinde direk mikroskopinin yanısıra daha duyarlı ve invazif olmayan direk floresans yöntemle antijen saptanan "Giardia-DFA" testi, ELISA ve PCR gibi serolojik ve moleküler biyolojik yöntemlerden yararlanılmalıdır.^{9,14,15} Bu şekilde doğru tanı olasılığı artacak ve gereksiz tedavilerin önüne geçilecektir. Organik nedenler tam olarak dışlanamadığında ve dışkı incelemelerinden sonuç alınamadığında ise invazif ve daha pahalı bir yöntem olan endoskopik aspirasyon ile duodenal sıvıda, hatta duodenal biyopsi ile alınan doku örneğinde giardia aranmalıdır.^{11,13,15} Giardia dışında diğer organik nedenlerin de bu şekilde belirlenmesi olasılığı hasta için ikincil bir kazanç olarak düşünülebilir.

Literatürde erkek hastalarda giardia daha fazla saptanmakta olduğu bildirilmesine rağmen bizim çalışmamızda giardia saptanan hastaların cinsiyet dağılımı eşit bulunmuştur (K/E=4/4). Deneysel çalışmalarda da erkek cinsiyette giardia pozitifliği daha baskın olmakla birlikte bu konuya tam bir açıklık getirilmemiştir.¹¹

Kronik giardia enfeksiyonu aneminin muhtemel nedenlerinden biridir. Bir çalışmada giardia olgularının %16'sının kronikleştiği bildirilmiştir.¹⁸ Malabsorbsiyona yol açarak folat ve B12 eksikliği yapabildiği, demir emilimini bozabildiği gösterilmiştir.

Özellikle çocuklarda anemiye neden olabildiğine ilişkin pek çok yayın vardır. Ama daha seyrek olsa da, erişkinlerde de anemiye yol açabildiğini bildiren çalışmalar bulunmaktadır.¹⁹ Bizim çalışmamızda Giardia saptanan hiçbir hastada anemiye rastlanmadı.

sık rastlanıldığı bölgelerde gaita direk incelemesinde parazit saptanamayan kronik ishallerli hastalara üst gastrointestinal sistem endoskopisi yapılması ve duodenumun endoskopik görünümü normal olsa bile histopatolojik değerlendirmesi *G. Lamblia* enfeksiyonunun saptanmasında yararlı olacaktır.

Sonuç olarak ülkemiz gibi paraziter enfeksiyonların

KAYNAKLAR

- Schiller LR. Diarrhea and malabsorption in the elderly. *Gastroenterol Clin North Am*. 2009; 38(3):481-502.
- Talley NJ, O'Keefe EA, Zinsmeister AR, et al. Prevalence of gastrointestinal symptoms in the elderly: a population-based study. *Gastroenterology* 1992;102:895-901.
- Talley NJ, Weaver AL, Zinsmeister AR, et al. Onset and disappearance of gastrointestinal symptoms and functional gastrointestinal disorders. *Am J Epidemiol* 1992;136:165-77.
- Zollinger RM, Ellison EH. Primary peptic ulcerations of the jejunum associated with islet cell tumors of the pancreas. *Ann Surg* 1955; 142: 709-28.
- Akhrass, R, Yaffe, MB, Fischer, C, et al. Small-bowel diverticulosis: Perceptions and reality. *J Am Coll Surg* 1997; 184: 383.
- Afridi, SA, Fichtenbaum, CJ, Taubin, H. Review of duodenal diverticula. *Am J Gastroenterol* 1991; 86: 935.
- Leivonen, MK, Halttunen, JA, Kivilaakso, EO. Duodenal diverticulum at endoscopic retrograde cholangiopancreatography analysis of 123 patients. *Hepatogastroenterology* 1996; 43: 961.
- Türkiyede Sık Rastlanan Barsak Parazitleri: ANKEM Derg 2006; 20 (Ek 2): 165-181.
- Wahnschaffe U, Ignatius R, Loddenkemper C, Liesenfeld O, Muehlen M, Jelinek T, et al. Diagnostic value of endoscopy for the diagnosis of giardiasis and other intestinal diseases in patients with persistent diarrhea from tropical or subtropical areas. *Scandinavian Journal of Gastroenterology*, 2007; 42:391-6.
- Demirçeken FG, Soykan İ, Kuloğlu Z, Çetinkaya H, Özden A. Dispepsili hastalarda Giardiazis sıklığı: Akademik Gastroenteroloji Dergisi, 2007; 6 (3): 132-6.
- Yakoob J, Jafri W, Abid S, et al. Giardiasis in patients with dyspeptic symptoms. *World J Gastroenterol* 2005; 11: 6667-70.
- Goka AKJ, Rolston DDK, Mathan VI, et al. The relative merits of faecal and duodenal juice microscopy in the diagnosis of giardiasis. *Trans R Soc Trop Med Hyg* 1990; 84: 66-7.
- Hopper AD, Cross SS, McAlindon ME, et al. Symptomatic giardiasis without diarrhea: further evidence to support the routine duodenal biopsy? *Gastrointest Endosc* 2003; 58: 120-2.
- Taylan AÖ, Mungan M, Kılıç S, et al. Giardiasis tanısında Giardia/Cryptosporidium DFA yönteminin kullanımı. IV. Ulusal Sindirim Yolu İle Bulaşan Enfeksiyonlar Sempozyumu Kitabı, 16-20 Mayıs 2005, Mersin, Türkiye; 344.
- Gupta SK, Croffie JM, Pfefferkorn MD, et al. Diagnostic yield of duodenal aspirate for *G. lamblia* and comparison to duodenal mucosal biopsies. *Dig Dis Sci* 2003; 48: 605-7.
- Wahnschaffe U, Ignatius R, Loddenkemper C, et al. Diagnostic value of endoscopy for the diagnosis of giardiasis and other intestinal diseases in patients with persistent diarrhea from tropical or subtropical areas. *Scand J Gastroenterol* 2007; 42: 391-6.
- Giboda M, Hildebrand T. Detection of giardiasis intestinalis in duodenal aspirates and in the stool. (Abstract) *Folia Parasitol* 1983; 30:181-3.
- Caeiro, JP, Mathewson, JJ, Smith, MA, et al. Etiology of outpatient pediatric nondysenteric diarrhea: A multicenter study in the United States. *Pediatr Infect Dis J* 1999; 18:94-7.
- Alonso Cotoner C, Casellas Jordá F, Chicharro Serrano ML, de Torres Ramírez I, Malagelada Benaprés JR. Iron deficiency: not always blood losses. *An Med Interna*. 2003 May;20(5):227-31.

TİROİD MUAYENESİ NORMAL OLAN
HASTALARIN TİROİD ULTRASONOGRAFİ
BULGULARININ DEĞERLENDİRİLMESİ

EVALUATION OF THYROID ULTRASONOGRAPHY
FINDINGS OF PATIENTS WITH
NORMAL PHYSICAL THYROID EXAMINATION

Dr. Ünal KILIÇ
Dr. Tuncer KILIÇ
Dr. Atilla AYBAR
Dr. Emel Özge KARAKAYA
Dr. Halil Fehmi ÇATMA
Dr. Reyhan ERSOY
Dr. Bekir ÇAKIR

Atatürk Eğitim ve Araştırma
Hastanesi Endokrinoloji ve Metabolizma
Hastahkları Kliniği,
ANKARA

Yazışma Adresi / Correspondence:
Doç. Dr. Reyhan ERSOY
Atatürk Eğitim ve Araştırma Hastanesi
Endokrinoloji ve Metabolizma
Hastahkları Kliniği,
Bilkent, ANKARA
Tel: 0312- 2912525
Fax: 0312- 2912705
E- mail: reyhanersoy@yahoo.com.tr

ÖZET: Bu çalışmada tiroid polikliniğimize başvuran, daha önce bilinen tiroid hastalığı öyküsü olmayan ve tiroid muayenesi normal olan hasta grubunu tiroid ultrasonografi (US) bulguları ile değerlendirmeyi amaçladık. Çalışmaya 632 hasta alındı. Tiroid US, deneyimli bir uzman tarafından muayene ile aynı gün yapıldı. Tiroid parankimi homojen veya değişik derecelerde heterojen (hafif, orta, ileri derecede) olarak değerlendirildi. US ile saptanan nodüllerin sayı, boyut ve lokalizasyonları kaydedildi. Hastaların serum örneklerinde sT3, sT4, TSH, Anti TPO Ab ve Anti Tg Ab düzeyleri çalışıldı. Çalışmaya alınan 632 olgunun yaş ortalaması 40,7±13,88 (yıl) olarak saptandı. Olguların %86,8' i kadınlardan, %13,2' si erkeklerden oluşmaktaydı. US' ye göre yapılan sınıflamaya göre olguların 296' sı (%46,8) normal, 165' i (%26,1) tiroidit, 74' ü (%11,7) nodüler guatr (NG), 46' sı (%7,3) multinodüler guatr (MNG), 35' i (%5,7) NG + Tiroidit ve 15 (%2,4) MNG + Tiroidit gubunda yer almaktaydı. Olguların 460' ı (%72,8) ötiroid, 44' ü (%7,0) subklinik hipotiroid, 79' u (%12,5) subklinik hipertiroid, 28' i (%4,4) hipotiroid, 21' i (%3,3) hipertiroid idi.

Tiroid hastalıkları prevalansının yüksek görüldüğü ülkemizde palpasyon ile çok fazla nodül ve patoloji gözden kaçabilmektedir. Bu nedenle fizik muayene bulguları normal bulunsa bile US ile tiroid bezi görüntülenmeli ve US sonuçları tiroid fonksiyon testleri ile desteklenmelidir.

Anahtar kelimeler: Tiroid, nodül, ultrasonografi, palpasyon

ABSTRACT: In this study, we aimed to evaluate thyroid ultrasonography findings of patients, who had normal physical thyroid examination and no history of any thyroid disease, consulted to our thyroid policlinics. Six hundred thirty two patients were included. Thyroid ultrasonographies and examinations were performed by an expert at the same day. Thyroid parenchyma was determined as homogeneous or heterogeneous (mild, moderate, severe). The number of detected thyroid nodules, their sizes and localizations were recorded, each. The sera of patients were analysed for fT3, fT4, TSH, AntiTPO Ab and AntiTg Ab serum levels. The mean age of the study group was 40,7± 13,88 years. Of all the cases; 86.8 % were female and 13.2 % were male. Of the patients, 460 (72.%) were euthyroid, 44 (7.0%) were subclinical hypothyroid, 79 (12.5%) were subclinical hyperthyroid, 28 (4.4%) were hypothyroid and 21 (3.3%) were in hyperthyroid. After the ultrasonographic evaluation, it was seen that 296 (46.8%) cases were found to have a normal thyroid gland,; 165 (26.1%) had thyroiditis, 74 (11.7%) had nodulary goitre (NG), 46 (7.3%) had multinodulary goitre (MNG), 35 (5.7%) had NG + Thyroiditis and 15 (2.4%) had MNG + Thyroiditis. In our country where the prevalence of thyroid diseases is quite high, it is possible to overlook many thyroid nodules and pathologies by palpation alone. Therefore, we find it important to scan the thyroid gland by ultrasonography and evaluate serum thyroid function test seven if the physical examination findings are normal.

Key Words: Thyroid, nodule, ultrasonography, palpation

GİRİŞ

Tiroid polikliniklerine başvuran hastalarda klinik muayene, tiroid patolojilerinin saptanmasında kullanılan primer tanısal testtir. Ucuz ve kolay olmakla beraber duyarlılığı düşük bir yöntemdir. Endemik guatr bölgelerinde iyot yetersizliğinin derecesini göstermede tarama amaçlı kullanılabilirliği önerilmesine rağmen, orta ve hafif iyot eksikliği bulunan bölgelerde tiroid büyüklüğünün değerlendirilmesinde ve tiroid nodüllerinin saptanmasında palpasyonun duyarlılığı oldukça düşük olarak bildirilmektedir.^{1,9} Çoğunlukla 1cm ve üzeri nodüller palpe edilebilir ve palpasyonla nodül saptama prevalansı %1-5.1 arasındadır.^{10,12} Yetişkin popülasyonun %5' inden azı palpabl bir nodüle sahip olmasına karşılık, otopsi çalışmasında, klinik olarak normal tiroid bezine sahip insanların yaklaşık %50' sinde tek veya multiple nodül olduğu saptanmıştır. Palpasyonda saptanan nodüllerin çoğu 1,5 cm' den büyüktür.¹³ Soliter nodül palpe edilen hastaların %25' inde multinodüler olduğu ve en büyük olan nodülün ele geldiği bildirilmiştir.¹⁴

Klinik muayene sonrası hastaların değerlendirilmesinde temel görüntüleme yöntemi olarak tiroid ultrasonografisinden (US) yararlanılır. US ile inceleme kişisel beceriye bağlı olmakla birlikte tiroid nodülünün büyüklüğünü objektif bir şekilde ölçebilen bir methodur. Özellikle palpasyonla ele gelmeyen nodülleri gösterebilir.⁹ Klinik olarak normal tiroid bezine sahip kişilerde özellikle bayanlarda US ile %50 oranında 1 cm'den küçük kistik veya solid insidental nodül saptanmıştır.¹⁵ Yüksek rezolüsyonlu US 3 mm'ye kadar küçük solid, 1mm'ye kadar küçük kistik lezyonları saptayabilmektedir.¹⁶

Biz bu çalışmada, endokrinoloji polikliniğine ilk kez başvurmuş, yapılan tiroid muayenesinde patolojik bulgu saptanmamış hastaların tiroid US bulgularını değerlendirmeyi amaçladık.

GEREÇ VE YÖNTEM

S.B. Ankara Atatürk Eğitim ve Araştırma Hastanesi, Endokrinoloji ve Metabolizma Hastalıkları, Tiroid Hastalıkları Polikliniği' ne başvuran, daha önce bilinen tiroid hastalığı öyküsü olmayan, ilk değerlendirme sonrası tiroid muayenesi normal olarak değerlendirilen (WHO sınıflamasına göre Grade 0 veya zayıf hastalarda Grade I; palpasyonda nodül saptanma-

yan), 15 yaşından büyük 632 hasta çalışmaya alındı. Palpasyon bulgularını etkileyeceği düşünülerek boyun bölgesine daha önce operasyon uygulanmış veya radyoterapi görmüş hastalar, hamileler, tiroid fonksiyonlarını etkileyen ilaç kullanımı olan hastalar çalışma dışı bırakıldı.

Tiroid glandının muayenesi

Tüm hastaların tiroid muayenesi aynı deneyimli klinisyen tarafından yapıldı. Muayenede tiroid glandı inspeksiyon ve palpasyonla değerlendirildi. Bulgular WHO 1960 kriterlerine göre sınıflandırıldı.³

Bu sınıflamaya göre;

Grade 0, görülmeyen ve palpe edilemeyen tiroid glandı,

Grade 1, büyümüş tiroid glandı

1A, boyun normal pozisyondayken görülmeyen ama palpe edilen tiroid glandı; IB, boyun hiperekstansiyonda iken görülen ve palpe edilen tiroid glandı,

Grade 2, boyun normal pozisyondayken görülen ve palpe edilen tiroid glandı,

Grade 3, uzaktan görülebilen tiroid glandı olarak sınıflandırıldı.

Tiroid muayene sonrası normal (Grade 0 veya zayıf olgularda Grade 1) olarak kabul edilen hastalar çalışmaya dahil edildi.

Tiroid Ultrasonografisi

Tüm hastaların tiroid US, aynı deneyimli uzman tarafından muayene ile aynı gün içinde, aynı cihaz ile (Esaote Technos- MPX, Geneva, İtalya) yapıldı. Hastalar sırtüstü pozisyondayken boyun hiperekstansiyona getirilerek yatırıldı ve cilt akustik materyalle kaplandı. Tiroid glandı üç boyutta incelendi. Tiroid parankimi homojen veya değişik derecelerde heterojen (hafif, orta, ileri derecede) olarak değerlendirildi. US ile saptanan nodüllerin sayısı ve boyutları kaydedildi.

Tiroid Fonksiyon Testleri

Hastaların serum örnekleri alındı ve Abbot-Architect cihazı ile kemilüminesan metod kullanılarak sT3, sT4 ve TSH düzeyleri çalışıldı. Serum Anti-TPO Ab ve Anti-Tg Ab düzeyleri ise radyoimmün assay yöntemi ile ticari kitler kullanılarak ölçüldü.

Klinik tanıları, hastaların tiroid fonksiyon testleri ve tiroid US verileri ışığında belirlendi.

Tablo 1. Tiroid fonksiyon testlerine göre yapılan sınıflamada grupların WHO sınıflamasına göre muayene bulguları

	Ötiroid (n=460)	Subklinik Hipotiroid (n=44)	Subklinik Hipertiroid (n=79)	Hipotiroid (n=28)	Hipertiroid (n=21)
Grade 0	114 (%24,8)	9 (%20,5)	8 (%10,1)	7 (%25,0)	2 (%9,5)
Grade 1a	238 (%51,7)	17 (%38,6)	42 (%53,2)	15 (%53,6)	11 (%52,4)
Grade 1b	108 (%23,5)	18 (%40,9)	29 (%36,7)	6 (%21,4)	8 (%38,1)

Tablo 2. USG'ye Göre Yapılan Sınıflamada Gruplar Arasında WHO'ya Göre Grade Dağılımı

	Normal n=296	Tiroidit n=165	NG n=74	MNG n=46	NG + Tiroidit n=35	MNG + Tiroidit n=15
Grade 0	79 (%26,7)	36 (%21,8)	13 (%17,6)	5 (%10,9)	6 (%17,1)	1 (%6,7)
Grade 1a	154 (%52,0)	79 (%47,9)	34 (%45,9)	27 (%58,7)	18 (%51,4)	10 (%66,7)
Grade 1b	63 (%21,3)	50 (%30,3)	27 (%36,5)	14 (%30,4)	11 (%31,4)	4 (%26,7)

Tablo 3. USG'ye Göre Yapılan Sınıflama ile Tiroid Fonksiyon Testi Sınıflamasına Göre Olguların Gruplar İçerisinde Dağılımı

USG	TİROİD FONKSİYONLARI					
	Ötiroid	Subklinik Hipotiroid	Subklinik Hipertiroid	Hipotiroid	Hipertiroid	Toplam
Normal	252	10	28	2	4	296
Tiroidit	82	28	22	20	13	165
NG	62	0	9	1	2	74
MNG	33	0	12	0	1	46
NG+ Tiroidit	20	4	5	5	1	35
MNG+ Tiroidit	11	2	2	0	0	15
Toplam	460	44	79	28	21	632

Tiroid fonksiyon testlerine göre hastalar; ötiroid, hipertiroid, hipotiroid, subklinik hipertiroid ve subklinik hipotiroid olarak gruplandırıldı.

Tiroid US'ne göre değerlendirilmede nodül varlığı ve tiroid parankiminin görünümü ön planda tutuldu. Buna göre tiroid parankimi homojen, US ile olarak nodül saptanmayan, Anti-TPO Ab ve Anti-Tg Ab düzeyleri normal sınırlarda olan olgular **Normal**; tiroid parankimi değişik derecelerde heterojen olan ve tiroid antikoları pozitif saptanan olgular **Tiroidit** olarak değerlendirildi. Nodül tespit edilen olgular US'de görülen toplam nodül sayısına göre **Nodüler guatr (NG)** veya **Multinodüler guatr (MNG)** olarak gruplandırıldı.

Verilerin analizi için SPSS 11.5 paket programı kullanıldı.

BULGULAR

Çalışmaya yaşları 15 ile 80 arasında değişen 632 olgu dahil edildi. Çalışma grubunun yaş ortalaması

40.7±13.88 yıl olarak saptandı.

Olguların 548' i (% 86.8) kadın ve 84'ü (% 13.2) erkek idi. Tiroid fonksiyon testlerine göre olguların 460'ı (%72.8) ötiroid, 44'ü (%7.0) subklinik hipotiroid, 79'u (%12.5) subklinik hipertiroid, 28'i (%4,4) hipotiroid, 21'i (%3,3) hipertiroid idi. Buna göre 172 (%27.21) olguda tiroid fonksiyon testlerinde bozukluk mevcuttu.

Tablo 1' de, tiroid fonksiyon testlerine göre yapılan sınıflamada, grupların muayene bulgularının dağılımı gösterilmiştir.

US'ye göre yapılan sınıflamaya göre olguların 296'sı (%46.8) normal, 165'i (%26.1) tiroidit, 74'ü (%11.7) NG, 46'sı (%7.3) MNG, 35'i (%5.6)NG + Tiroidit ve 15 (%2.4) MNG + Tiroidit grubunda yer almaktaydı. Buna göre çalışma grubunda 170 (%26.8) olguda palpasyon ile saptanmayan en az bir nodül bulunmaktaydı.

Tablo 2'de US'ye göre yapılan sınıflamada grupların muayene bulgularının dağılımı gösterilmiştir. Tablo 3' de ise tiroid fonksiyon testleri ve US bulgularının karşılaştırmalı verileri izlenmektedir.

TARTIŞMA

Tiroid nodülleri oldukça sık karşılaşılan bir klinik problemdir. Tiroid palpasyon yöntemi özellikle tiroid nodüllerinin belirlenmesinde en ucuz, en kolay fakat en az sensitif tanı yöntemidir. Çoğunlukla 1cm ve üzeri nodüller palpe edilebilir ve palpasyonla nodül prevalansı %1-5.1 arasındadır.^{10,12,17} Yetişkin popülasyonun %5' inden azı palpabl bir nodüle sahip olmasına karşılık, otopsi çalışmasında, klinik olarak normal tiroid bezine sahip insanların yaklaşık %50' sinde soliter veya multiple nodül olduğu saptanmıştır. Nodüllerin palpe edilebilmesi için en az 1.5 cm çapında olması gerekir. Özellikle 50 yaş ve üzerindeki hastalarda ultrasonografi kullanıldığında nodül görülme sıklığında artış olduğu görülür. Yine yetişkin topluluğun ultrasonografi ile taranması tiroid nodül sıklığının %70' lere kadar çıkabildiğini göstermiştir.⁹

Tiroid nodülleri; toplumda prevalansı, iyot eksikliğinin derecesi ile göreceli olarak artan ve Türkiye gibi ciddi ve orta derecede iyot eksikliği olan bölgelerde prevalansı son derece sık olan tiroid bezi patolojisidir.¹⁸ Hatemi ve arkadaşları, değişik yörelerden getirilen içme sularının %19' unda iyot konsantrasyonlarını düşük bulmalarını takiben sahaya çıkarak değişik coğrafi bölgelerden 73750 kişiyi boyun palpasyonu ile taramışlar ve 1987 yılında Türkiye' deki guatr prevalansını %30.5 olarak bildirmişlerdir.¹⁹

Ülkemizin endemik guatr bölgesi olarak bilinen Karadeniz bölgesinde, nodüler guatr prevalansı %5.2 olarak saptanmıştır. Doğu Anadolu bölgesinde ise %1.4 olarak bulunmuştur.²⁰

Erdoğan ve arkadaşlarının 1997 ve 1999 yılları arasında yaptığı Türkiye' de 20 ili içeren USG ile tiroid volümü ve idrarda iyot atılımının ölçüldüğü, 9- 11 yaş arası 5948 okul çağı çocuklarının incelemesinde,

guatr yaygınlığı toplam %31.8 olarak bulunmuştur.²¹

Ultrasonografik inceleme kişisel beceriye bağlı olmakla birlikte tiroid nodülünün büyüklüğünü objektif bir şekilde ölçebilen bir metoddur. Özellikle palpasyonla ele gelmeyen 1.5 cm den daha küçük nodülleri gösterebilir.¹⁵ Klinik olarak normal tiroid bezine sahip kişilerde özellikle bayanlarda ultrasonografi ile %50 oranında <1cm kistik veya solid insidental nodül saptanmıştır.^{12,15,17} Yüksek resolüsyonlu ultrasonografi 3mm kadar küçük solid, 1mm' ye kadar küçük kistik lezyonları saptayabilmektedir.¹⁶ Non endemik bir bölgedeki insanlar üzerinde yapılan bir randomize ultrasonografi çalışmasında prevalans oranı %27.3 bulunmuştur.¹³ Benzer bir prevalans oranı da (50 yaş altında %25 ve 50 yaş üzerinde %42) Bruneton ve ark tarafından verilmiştir.²² Birçok otopsi çalışması da nodül prevalansını %40 ile %50 arasında vermekte ve yukarıdaki verileri desteklemektedir.²³

Yüksek prevalansın görüldüğü ülkemizde palpasyon ile çok fazla nodül ve patoloji gözden kaçabileceği için şikayetle başvuran ama fizik muayenede normal saptamamıza rağmen mutlaka ultrasonografi ile tiroid bezi görüntülenmelidir ve ultrasonografik sonuçlar tiroid fonksiyon testleri ile karşılaştırılmalıdır. Bizim çalışmamızda da olduğu gibi fizik muayenede tamamen normal olup ultrasonografik incelemede ve tiroid fonksiyon testlerine bakılmasıyla birçok hastada tiroid hastalığı tesbit edilmiştir. Çalışmamıza 632 hasta alınmıştı. Tiroid fonksiyon testlerine göre 172 (%27.21) olguda tiroid fonksiyon testlerinde bozukluk saptandı. US' ye göre yapılan sınıflamaya göre çalışma grubunda 170 (%26.8) olguda palpasyon ile saptanmayan en az 1 nodül bulunmaktaydı.

Bizim çalışmamızın da gösterdiği gibi tiroid hastalıkları prevalansının yüksek görüldüğü ülkemizde palpasyon ile çok fazla nodül ve patoloji gözden kaçabilmektedir. Bu nedenle fizik muayene bulguları normal bulunsa bile US ile tiroid bezi görüntülenmeli ve US sonuçları tiroid fonksiyon testleri ile desteklenmelidir.

KAYNAKLAR

1. WHO, UNICEF & ICCIDD. Indicators for assessing iodine deficiency disorders and their control through salt iodization. WHO/NUT/94.6. Geneva: WHO 1994.
2. Delande F, Benker G, Caron P, et al. Thyroid volume and urinary iodine in European schoolchildren: standardization of values for assessment of iodine deficiency. *Eur J Endocrinol* 1997, 136: 180- 87.
3. Peterson S, Sanga A, Eklöf H, et al. Classification of thyroid size by palpation and ultrasonography in field surveys. *Lancet* 2000, 355: 106- 10.
4. Zimmermann M, Saad A, Hess S, Torresani T, Chaouki N. Thyroid ultrasound compared with World Health Organization 1960 and 1994 palpation criteria for determination of goiter prevalence in regions of mild and severe iodine deficiency. *Eur J Endocrinol* 2000, 143: 727- 31.
5. Vitti P, Martino E, Aghini- Lombardini F, et al. Thyroid volume measurement by ultrasound in children as a tool for the assessment of mild iodine deficiency. *J Clin Endocrinol Metab* 1994, 79: 600- 3.
6. Gutekunst R, Martin- Teichert H. Requirements for goiter surveys and the determination of thyroid size. In iodine deficiency in Europe: a continuing concern, pp. 109- 18. Ed F. Delange, JT Dunn, D Gliener. New York: Plenum Pres, 1993.
7. Tan GH, Gharib H, Reading CC. Solitary thyroid nodule: Comparison between palpation and ultrasonography. *Arch Intern Med* 1995, 155: 2418- 23.
8. Brander A, Viikinkoski P, Tuuhea J, Voutilainen L, Kivisaari L. Clinical versus ultrasound examination of the thyroid gland in common clinical practice. *J Clin Ultrasound* 1992, 20: 37- 42.
9. Marqusee E, Benson CB, Frates MC, et al. Usefulness of ultrasonography in the management of nodular thyroid disease. *Ann Intern Med* 2000, 133: 696- 700.
10. Burguera B, Gharib H. Thyroid incidentalomas prevalence, diagnosis, significance and management. *Endocrinol Metab Clin North Am*, 2000, 29:187-203.
11. Rojeski MT, Gharib H. Nodular thyroid disease: Evaluation and management . *N Engl J Med* 1985, 313: 428.
12. Tan GH, Gharib H. Thyroid incidentalomas, Management approaches to non-palpable nodules discovered incidentally on thyroid imaging. *Ann Intern Med* 1997, 126: 226.
13. Brander A, Viikinkoski P, Nickels J, Kivisaari L. Thyroid gland: US screening in a random adult population. *Radiology*, 1991, 181: 683- 87.
14. Walsh RM, Watkinson JC, Franklyn J. The management of the solitary thyroid nodule: a review. *Clin Otolaryngol Allied Sci*. 1999, 24: 388.
15. Mazzeferri EL. Management of a solitary thyroid nodule. *N Eng J Med* 1993, 328(8): 553- 59.
16. Supit E, Peiris AN. Cost- effective Management of Thyroid Nodules and Nodular Thyroid Goiters *Southern Medical Journal*, May 2002, 95: 5.
17. Gharib H, Papini E, Thyroid Nodules: Clinical Importance, Assessment and Treatment, *Endocrinol Metab Clin North Am*. 2007, 36(3): 707- 35.
18. Erdoğan MF. Tiroid nodülleri ve tedavisi. *Endokrinolojide Diyalog*. 2006, 2(2).
19. Urgancıoğlu İ, Hatemi H, Uslu İ, et al. Endemik guatr taramalarının değerlendirilmesi, klinik gelişim. 1987: 36- 8.
20. Urgancıoğlu İ, Hatemi H. Yenici O, et al. Türkiye' de endemik guatr. *Cerrahpaşa Tıp Fakültesi Nükleer Tıp Ana Bilim Dalı* yayını no: 14. İstanbul. 1988, 9- 40.
21. Erdoğan G, Erdoğan MF, Emral R, Baştemir M, Sav H, et al. Iodine status and goiter prevalence in Turkey before mandatory iodization. *J Endocrinol Invest*. 2002, 25: 224- 228.
22. Bruneton JN, Balu-Maestro C, Marcy PY, Melia P, Mourou MY. Very high frequency (13MHz) ultrasonographic examination of the normal neck: detection of normal lymph nodes and thyroid nodules. *Journal of Ultrasound Medicine*. 1994, 13: 87- 90.
23. Mortensen JD, Woolner LB, Bennett WA. Gross and microscopic findings in clinically normal thyroid glands. *Journal of clinical endocrinology*.1995, 15: 1270- 75.

POSTOPERATİF YİRMİ BEŞİNCİ YILDA NÜKS
VEZİKOVAJİNAL FİSTÜL OLGUSU

A VESICOVAGİNAL FISTULA CASE RECURRENT IN THE
25TH POSTOPERATIVE YEAR

Dr. Serpil AYDOĞMUŞ^a,
Dr. H. Levent KESKİN^a,
Dr. Işık ÜSTÜNER^a,
Dr. Emine ÇELEN^a,
Dr. Mustafa UZUN^a,
Dr. Ayşegül ÇİNKAYA^a,
Dr. Hacer SADIKOĞLU^a,
Dr. A. Akın SİVASLIOĞLU^a,
Dr. A. Filiz AVŞAR^a

^aAtatürk Eğitim ve Araştırma Hastanesi,
Kadın Hastalıkları ve Doğum Kliniği,
ANKARA

Yazışma Adresi / Correspondence:

Op. Dr. H. Levent Keskin
Birlik Mah. 499.sok 3/5
Çankaya/ ANKARA
Tel: 90 312 291 25 25
E-mail: hlkeskin@yahoo.com

ÖZET: Bu yazıda amacımız postoperatif 25. yılda nükseden bir vezikovajinal fistül olgusunu sunmaktır. Ayrıca pelvik cerrahinin nadir komplikasyonlarından biri olan ürogenital fistüllere dikkat çekerek fistüllerin nedenleri, tanı ve tedavi yöntemlerini değerlendirmektir. Altmış üç yaşında, G7P6Y5 olgu vajenden sürekli idrar gelmesi şikâyetiyle kliniğimize başvurdu. Özgeçmişinden 25 yıl önce total abdominal histerektomi operasyonu yapıldığı; postoperatif dönemde vezikovajinal fistül nedeniyle 3 yıl içinde üç kez opere edildiği; 20 yıl sorunsuz geçmesine rağmen, son bir yılda idrar kaçırma şikâyetinin tekrarladığı öğrenildi. Pelvik muayenede vajinal kaf orta hattının yaklaşık 1cm lateralinde, 1 mm çapında, aktif idrar drenajı izlenen fistül orifisi görülerek fistülün nüks ettiği görüldü. Mesane içine dilüe metilen mavisi uygulandıktan sonra, fistül orifisinden boyalı sıvı akışı izlendi. İntraoperatif sistoskopide fistülün mesane tabanındaki orifisi de görüldü. Defekt emilmeyen sütür materyali kullanılarak tabakalı kapatma (layered closure) yöntemiyle helezon tarzında kapatıldı.

Genitoüriner sistem fistüllerinin cerrahi tedavisindeki başarı; uygulanan cerrahi teknik ve kuralların yanında postoperatif yara bakımının da dikkatli ve uygun şekilde yapılmasına bağlıdır.

Anahtar Kelimeler: Vezikovajinal fistül, vajinal fistül, üriner fistül.

ABSTRACT: In this paper our aim is to present a vesicovaginal fistula case that recurred in the 25th postoperative year and emphasize a urogenital fistula which is one of the uncommon complications of the pelvic surgery and assess the diagnostic and management methods. A-63 year old female, G7P6Y5 had presented with the symptom of continuous urine leak from the vagina to our clinic. She had a history of total abdominal hysterectomy 25 years ago and three re-operations due to development of vesicovaginal fistula in the postoperative period. Though the last 20 years was uneventful, it was inquired that the urinary incontinence repeated in the last year again. Pelvic examination revealed recurrent 1 cm fistula orifice with active urine drainage 1 cm lateral to the center of the vaginal cuff. After methylene blue instillation to the bladder, colored liquid leak was observed from the fistula orifice. Intrabladder orifice of the fistula in the base of the bladder was also visualized in intraoperative cystoscopy. Defect was closed in a helezonic manner using non-absorbable suture material by layered closure method.

Success in genitourinary system fistula depends not only on the appropriate surgical technique and rules but also the careful and correct postoperative wound care.

Key words: Vesicovaginal fistula, vaginal fistula, urinary fistula.

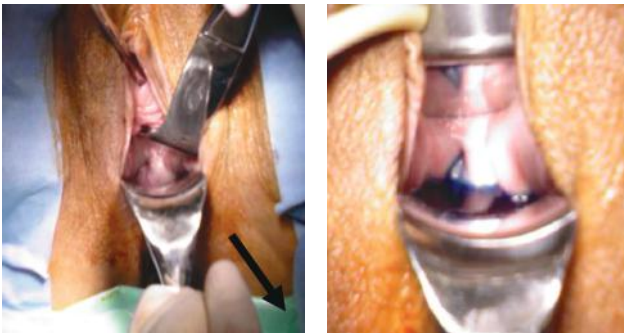
Turkish Medical Journal 2010;4(3):125-127

GİRİŞ

Epitelle döşeli iki organ arasında anormal bağlantı fistül olarak tanımlanmaktadır. Ürogenital bir fistül; vajina ve üretra, mesane, uterus veya üreter arasında anormal bir bağlantıdır. Ürogenital sistem fistülleri, hayat kalitesini olumsuz yönde etkilemekte ve ciddi morbiditeye yol açmaktadır.¹ Bizim bu olgu sunumundaki amacımız, histerektomi sonrasında gelişen ve yapılan cerrahi tedaviye rağmen postoperatif 25. yılda dahi nükseden ve tekrar cerrahi tedavi ihtiyacı duyulan bir vezikovajinal fistül (VVF) olgusunu sunmaktır. Ayrıca pelvik cerrahinin nadir komplikasyonlarından biri olan ürogenital fistüllere dikkat çekerek fistüllerin nedenleri, tanı ve tedavi yöntemlerini değerlendirmektedir.

OLGU

Altmış üç yaşında, G7P6Y5, postmenopozal olgu, vajenden sürekli idrar gelmesi yakınması ile kliniğimize başvurdu. Hastanın öyküsünden 25 yıl önce total abdominal histerektomi operasyonu yapıldığı; postoperatif dönemde VVF nedeniyle 3 yıl içinde üç kez opere edildiği; yirmi yıl sorunsuz geçmesine rağmen, son bir yılda idrar kaçırma şikayetinin tekrarladığı öğrenildi. Pelvik muayenede vajinal kaf orta hattının yaklaşık 1 cm lateralinde, 1 mm çapında, aktif idrar drenajı izlenen fistül orifisi görüldü (Resim 1). Mesane içine dilüe metilen mavisi uygulandıktan sonra, fistül orifisinden boyalı sıvı akışı izlendi (Resim 2). İntraoperatif yapılan sistoskopide fistülün mesane tabanındaki orifisi de görüldü. Vajinal yaklaşım ile vajen ve mesane arasındaki mavi boyanmış fistül traktı tamamen eksize edildi. Non-absorbable, 2/0 numaralı



Resim 1. Pelvik muayenede vajinal kaf orta hattının yaklaşık 1 cm lateralinde, 1 mm çapında, aktif idrar drenajı izlenen fistül orifisi görüldü (Siyah ok ile gösterildi).

Resim 2. Mesane içine dilüe metilen mavisi uygulandıktan sonra fistül orifisinden boyalı sıvı akışı (siyah ok) izlendi.

polipropilen suture materyali kullanılarak tabakalı kapatma (layered closure) yöntemiyle helezon tarzında, defekt kapatıldı. Vajen mukozası tek tek poliglaktin suturele suture edildi. Metilen mavisi testi tekrarlandı. Kaçak gözlenmeyince işleme son verildi. Mesanedeki kateter postoperatif 14 günde çekildi. Takiben yapılan metilen mavisi testinde kaçak izlenmedi.

TARTIŞMA

Gelişmekte olan ülkelerde VVF'lerin %90'ından fazlasına zor doğum ve yetersiz obstetrik bakım neden olmaktadır. Gelişmiş ülkelerde vakaların %70'inden fazlası ise pelvik cerrahi sırasında (histerektomi gibi) alt üriner sistemin direkt yaralanmasına bağlıdır. Diğer nedenler alt genital sistem kanseri, pelvik radyoterapi, yabancı cisim (pessier), travma, enfeksiyon ve konjenital anomalilerdir.^{2,3} Postoperatif fistüller genellikle erken dönem komplikasyonu olarak, 10 gün içinde ortaya çıkar. Radyasyona bağlı fistüller ise tedaviden yıllar sonra ortaya çıkabilir. Vezikovajinal fistüller için enfeksiyon, iskemi, arterioskleroz, önceki uterin cerrahi, uterin fibroidler ve diyabet gibi birçok predispozan faktör bulunmasına karşın vakaların büyük bir kısmı normal operatif koşullar altında meydana gelir.⁴

Tanı genellikle vajenden idrar akışının görülmesiyle klinik olarak konulur. Metilen mavisi ile mesanenin doldurulması, hem tanının teyidinde hem de vajene tampon yerleştirildikten sonra, hastanın mobilize edilmesi sonrasında fistülize olan yerin (vezikovajinal-üretrovajinal vb.) tespitinde yardımcıdır. Tanıda kullanılacak diğer testler; sistoskopi, sistoüretrografi ve intravenöz pyelografidir.⁵ Fistül ile ilgili başlıca tartışmalar, cerrahi onarımın zamanlaması ve hangi yolun kullanılacağı konularındadır. Klasik bilgi, postoperatif ödem ve inflamasyonun giderilmesi amacıyla, mesanenin devamlı drenajını sağlayarak işlemin 2-4 ay ertelenmesi gerektiğidir. Fistül küçük ve basit ise %15-20 spontan iyileşebilir.

Rekürrent fistüllerin cerrahi tedavisi daha zor olduğundan konservatif yaklaşımın denenmesi yerinde olacaktır. Genellikle basit fistüller, basit vajinal tekniklerle tedavi edilirken; kompleks fistüllerde myokutanöz fleplerin kullanıldığı vajinal teknik veya abdominal yaklaşımlar tercih edilir. Vajinal onarımın tek kesin kontrendikasyonu, üreter ve barsaklar gibi diğer

abdominopelvik organlarda da eş zamanlı fistül bulunmasıdır. Endüre, radyasyona bağlı veya rekürrent fistüllerde cerrahın tercihini kendi deneyimine göre kullanması uygundur. Abdominal yaklaşımda ekstrapéritoneal onarımda anterior sistotomi yoluyla fistül traktına ulaşılır. Burada görüş alanının sınırlı olması ve omentum flebinin kullanılamaması gibi dezavantajlar söz konusudur. Mesane boynu fistüllerinde, simfizyotomi kullanılarak iyi bir vizüalizasyon sağlanabilir. Yaklaşım biçimine bağlı olmaksızın vaskülarize bir interpozisyon flebin kullanılması başarı için önemlidir.⁶ Omentum, periton, rektus abdominus myofasiyal flebi, grasilis kası ve mesane mukoza flepleri seçeneklerden bazılarıdır. Komplike vakalarda kombine abdominovajinal yaklaşım da kullanılabilir.⁷ Laparaskopinin yaygınlaşmasıyla birlikte, fistüllerin tedavisinde laparaskopik teknikler de kullanılmaya başlanmıştır. Bu tekniğin avantajları, magnifikasyon nedeniyle çok iyi bir görüş alanı sağlanması, açık cerrahiye bağlı morbiditenin en aza indirilmiş olmasıdır. Açık cerrahiye benzer başarı oranları bildirilmektedir.⁸ Vajinal yaklaşımda kullanılan başlıca teknikler; Latzko Prosedürü, tabakalı kapatma (layered closure) ve Martius Flep teknikleridir. Abdominal yaklaşımda ise transvezikal ve çift valf teknikleri ile üriner diversiyon kullanılır. Vajinal yaklaşımda en çok kullanılan yöntem tabakalı kapatma tekniğidir. Bizim vakamızda da kullanılan bu

tekniğin Latzko tekniğinden farkı, fistül traktının eksiye edilmesidir. Kompleks vakalarda sıklıkla Martius flebi prosedüre eklenir. Martius flebinin gerekli olmadığı yönünde yayınlar da mevcuttur. Latzko tekniği ile tedavi edildikten sonra nüks eden vakalarda tekrar aynı teknikle yapılan onarımın %100'lere varan başarı oranları yakaladığını bildiren yayınlar vardır.⁹

SONUÇ

VVF tedavisinde başarılı olmak için başlıca faktörler; dikkatli preoperatif inceleme, fistül ve çevre dokuların geniş biçimde ortaya çıkarılması, enfekte olmayan ve kuru sütür hattının sağlanması, vajinal mukozada fazla gerilime yol açılmaması ve ölü boşluk bırakılmamasıdır. Seçilen cerrahi teknikten bağımsız olarak; VVF postoperatif tedavisinde anahtar nokta sütür hattının kuru ve enfeksiyondan uzak kalmasını sağlamaktır. Bazı yayınlarda standart vakalarda 48-72 saat, zor vakalarda birkaç haftaya kadar mesane drenajı önerilmektedir. Bizim olgumuzda da kateter postoperatif 14. günde çıkarılmıştır. Antibiyotik kullanımı, yazarların birçoğu tarafından önerilmekte; antikolinerjiklerin ve postmenopozal hastalarda lokal östrojenin kullanılması konusunda ise fikir birliği bulunmamaktadır. Cerrahi tedavi uygulanırken, en başarılı fistül ameliyatının birinci ameliyat olduğu akılda tutulmalıdır.

KAYNAKLAR

1. Ayed M, El Atat R, Hassine BL, Sfaxi M, Chebil M, Zmerli S. Prognostic factors of recurrence after vesicovaginal fistula repair. *Int J Urol* 2006;13(4):345-9.
2. Tancer M. Observations on prevention and management of vesicovaginal fistula after total hysterectomy. *Surg Gynecol Obstet* 1992;175(6):501-6.
3. Wall LL, Arrowsmith SD, Briggs ND, Browning A, Lessey A. The obstetric vesicovaginal fistula in the developing world. *Obstet Gynecol Surv* 2005;60(7 Suppl 1):S3-S51.
4. Margolis T, Mercer LJ. Vesicovaginal fistula. *Obstet Gynecol Surv* 1994;49(12):840-7.
5. Goodwin WE, Scardino PT. Vesicovaginal and ureterovaginal fistulas: a summary of 25 years of experience. *J Urol* 1980;123(3):370-4.
6. Reynolds WS, Gottlieb LJ, Lucioni A, Rapp DE, Song DH, Bales GT. Vesicovaginal fistula repair with rectus abdominus myofascial interposition flap. *Urology* 2008; 71:1119-23.
7. Shoukry MS, Hassouna ME, El-Salmy S, Abdel-Karim AM. Vaginal flap re-inforcement of vesico-vaginal fistula repair. *Int Urogynecol J Pelvic Floor Dysfunct.* 2010;21:829-33.
8. Abdel-Karim AM, Mousa A, Hasouna M, El-salmy S. Laparoscopic transperitoneal extravesical repair of vesicovaginal fistula. *Int Urogynecol J* 2010; 25:1334-7.
9. Angioli R, Penalver M, Muzii L, Mendez L, Mirhashemi R, Bellati F, et al. Guidelines of how to manage vesicovaginal fistula. *Crit Rev Oncol Hematol* 2003;48(3):295-304.

ÇOMAK PARMAKLA SEYREDEN BİR İNTRAPULMONER SEKESTRASYON OLGUSU

A CASE OF INTRAPULMONARY SEQUESTRATION WITH DIGITAL CLUBBING

Dr. Ayşe GÖZÜ^a,
Dr. Nilgün KALAÇ^a,
Dr. Berna Akıncı ÖZYÜREK^b,
Dr. Mahmut GÜLGÖSTEREN^c,
Dr. Nurettin KARAOĞLANOĞLU^c,
Dr. Hatice Esra ÖZAYDIN^d

^aAtatürk Göğüs Hastalıkları ve Göğüs Cerrahisi Eğitim Araştırma Hastanesi
3. Göğüs Hastalıkları Kliniği,
ANKARA

^bBaşkent Üniversitesi Tıp Fakültesi
Göğüs Hastalıkları ABD.,
ANKARA

^cAtatürk Göğüs Hastalıkları ve Göğüs Cerrahisi Eğitim Araştırma Hastanesi
3. Cerrahi Kliniği,
ANKARA

^dAtatürk Göğüs hastalıkları ve Göğüs Cerrahisi Eğitim Araştırma Hastanesi
Patoloji Kliniği,
ANKARA

Yazışma Adresi / Correspondence:
Dr. Nilgün KALAÇ
Atatürk Göğüs Hastalıkları ve Göğüs Cerrahisi Eğitim ve Araştırma Hastanesi,
3. Göğüs Hastalıkları Kliniği,
ANKARA
e-mail: nilgunkalac@yahoo.com

ÖZET: Otuz bir yaşında erkek hasta, çocukluğundan beri süregelen öksürük, balgam ve ani başlayan göğüs ağrısı yakınmaları ile başvurdu. Fizik muayenesinde sol akciğer bazalinde inspi-ratuar raller ve çomak parmak saptanan hastanın radyolojik incelemesinde sol alt lobda kistik oluşumlar görüldü. Sık enfekte olan bronşiektazi ön tanısıyla sol alt lobektomi uygulanan hastada intralober sekestrasyon saptandı. Bu olgu sunumunda, radyolojik olarak bronşiektazi ile sık karışan pulmoner sekestrasyon, literatür eşliğinde tartışılmakta ve çomak parmağın nadir görülen bir bulgu olduğu vurgulanmaktadır.

Anahtar kelimeler: Pulmoner sekestrasyon, intralober, çomak parmak.

SUMMARY: A 31 year-old male patient presented with cough and sputum ongoing from childhood and chest pain with sudden onset. Inspiratory crackles on the lower zone of the left hemithorax and digital clubbing were detected by physical examination. Radiological investigation revealed cystic formations in the left lower lobe. Left lower lobectomy was performed with the diagnosis of frequently infected bronchiectasis but intralobar sequestration was detected. In this presentation, pulmonary sequestration which is frequently misdiagnosed as bronchiectasis radiologically, has been discussed in the light of literature and it is emphasized that digital clubbing is a rare feature of sequestration.

Key Words: Pulmonary sequestration, intralobar, digital clubbing.

Turkish Medical Journal 2010;4(3):128-132

GİRİŞ

Pulmoner sekestrasyon (PS), komplikasyon gelişmedikçe normal trakeabronşiyal ağaçla bağlantısı olmayan ve arteriyel beslenmesi pulmoner arter yerine anormal bir sistemik arter tarafından sağlanan, nonfonksiyone akciğer dokusu ile karakterize, nadir görülen bir konjenital malformasyondur.¹ İntralober ve ekstralober olmak üzere iki formu vardır. Ekstralober sekestrasyon (ELS), anatomik olarak akciğer parankiminden ayrıdır ve kendine ait bir plevrası mevcuttur. İntralober sekestrasyon (ILS) ise normal akciğer parankimi ve normal visseral plevra ile çevrelenmiştir.²

Pulmoner sekestrasyon, ilk kez 1861 yılında Rochitansky ve Rectorzik tarafından aksesuar pulmoner lob şeklinde tanımlanmış olup 1946'da Pryce tarafından pulmoner sekestrasyon olarak yeniden adlandırılmıştır.³ Sekestrasyon terimi kökenini Latince bir kelime olan 'sequestrare'den almakta ve 'ayırarak' anlamına gelmektedir.⁴

Pulmoner sekestrasyon, tüm konjenital pulmoner malformasyonlar içinde % 0.15-6.4'lük bir insidansa sahiptir.⁵ Genel popülasyonda beklenen insidans % 2'nin altındadır.⁶ Pulmoner sekestrasyonlar, olguların % 74'ünde ILS, % 24'ünde ELS ve geriye kalan % 2'sinde de bronkopulmoner ön bağırsak anomalileri başlığı altında toplanabilirler.⁷

Her iki form da erkeklerde daha fazla görülür.⁸ Pulmoner sekestrasyon görülen olguların %53.2 si erkek %46.8 i kadındır.⁹

Bu makalede çomak parmağı olan, bronşektazi ile karıştırılan bir intralober sekestrasyon olgusu sunulmuş ve ilgili literatür gözden geçirilmiştir.

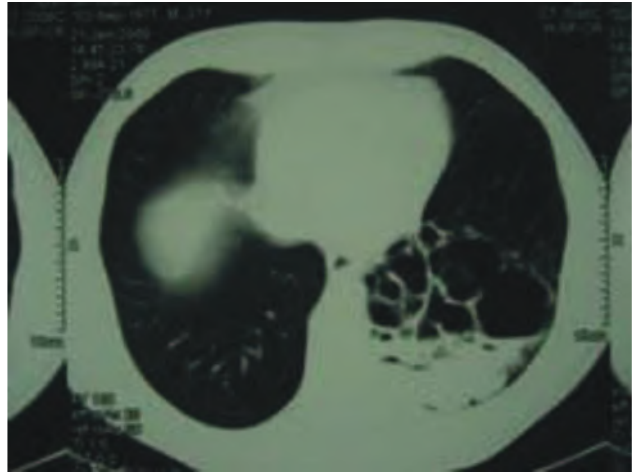
OLGU SUNUMU

Otuz bir yaşında erkek hasta, bir ay önce ani başlayan sırt ağrısı yakınmasıyla başvurdu. Çocukluğundan bu yana olan öksürük ve balgam yakınmaları mevcut idi. Hastanın TA: 110/70 mm Hg, nabız: 86/dk, vücut ısısı: 36.8 °C, solunum sayısı: 16/dk idi. Sistemik muayene ile sol akciğer bazalinde inspiratuvar raller ve üst ekstremitelerinde çomak parmak saptandı. PA akciğer grafisinde sol hiler dolgunluk, sol orta ve alt zonda parakardiyak alanda, bir kısmında hava sıvı seviyesi bulunan kistik oluşumlar izlendi. Bilgisa-

yarlı toraks tomografisinde (BT), sol akciğer alt lobda variköz-sakküler tipte bronşektazi olarak yorumlanan oluşumlar ve içlerinde hava sıvı seviyeleri saptandı (Resim 1). Solunum fonksiyon testleri ve rutin laboratuvar değerleri normal bulunan hastaya fiberoptik bronkoskopi yapıldı. Endobronşial lezyon izlenmedi; sol akciğer alt lobdan alınan bronş lavajının sitolojik incelemesi enfeksiyonla uyumlu idi. Bronşektazi ön tanısıyla ve sık tekrarlayan enfeksiyonlar nedeniyle göğüs cerrahisi bölümü ile konsülte edildi ve operasyon kararı alındı. İntraoperatif inspeksiyonda sol alt lobda konsolide, ekspansiyon olmayan ve posterior yerleşimli bir lezyon izlendi. Sol alt lob diseksiyonu sırasında anatomik vaskülarizasyon dışında sadece alt loba lokalize, pulsatil, torasik aorttan kaynaklanan bir arteriyel yapı mevcuttu. Yine alt lob orijinli interkostal venlere uzanan bir vasküler yapı izlendi. Bu iki adet aberran damar bağlanarak kesildi. Daha sonra alt lobektomi uygulandı. Alınan materyalin histopatolojik incelemesi ile kronik inflamasyon, küboidal epitel ile döşeli alveol yapıları, kalın duvarlı damarlar ve kolumnar epitel ile döşeli kistik boşluk saptandı ve bu bulgular intralober sekestrasyon ile uyumlu bulundu (Resim 2).

TARTIŞMA

Pulmoner sekestrasyonun patogenezi açıklanmaya yönelik bir çok teori öne sürülmüştür. En yaygın olarak kabul edilen teoriye göre PS, embriyogenez sırasında normal akciğer tomurcuklarının alt kısmında aksesuar bir tomurcuk gelişmesi sonucu oluşur. Daha sonra, bu aksesuar tomurcuğu besleyen, genellikle



Resim 1. Toraks BT'de sol alt lobda multipl kistik oluşumlar izlenmektedir.

aorttan kaynaklanan bağımsız bir arter gelişir. Böylece, normal trakeobronşiyal ağaçtan bağımsız olarak gelişen PS oluşur.¹⁰

Sekestre akciğer dokusu, sağda daha sık saptanan araştırmacılar olsa da⁹ % 90'a varan oranlarda sol tarafta bazale yakın yerleşir. Arteriyel kanlanmaları büyük oranda (% 75) torasik aortadan olur, kalanı abdominal aortadan kanlanır.^{7,11} ILS'nin venöz dönüşü pulmoner venlere olurken, ELS'nin azygos ve hemiazygosa yani sistemik venlere olmaktadır. Ancak nadiren, değişik venlere ve atriuma drene olabilir.⁶

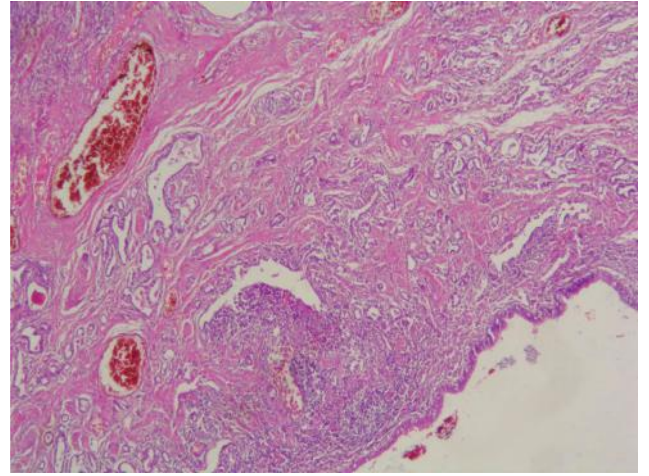
İntralober sekestrasyon, % 15 oranında asemptomatik olup akciğer grafilerinde intratorasik bir kitle olarak tesadüfen fark edilebilir. Ancak, çoğunlukla, yaşamın ilk iki dekadında semptomlar ortaya çıkar.^{4,5,8} En sık görülen klinik tablo, sunulan olguda olduğu gibi rekürren ya da kronik, lokalize pulmoner enfeksiyondur.^{4,9,12} Rekürren ateş, öksürük, terleme, plöritik ağrı ve pürülan balgam sıklıkla mevcuttur.³

İntralober sekestrasyon içine mukus salgılanması, kistik oluşuma neden olarak çevre akciğerde bayaşa bağlı atelektazi oluşturabilir ve eklenen enfeksiyon, sekestrasyon bölgesine de yayılarak bir bronşiyal bağlantıya sebep olabilir.⁴

Aberan damarlardaki dejeneratif aterosklerotik değişiklikler veya eşlik eden AV malformasyonlar hemoptiziye neden olabilir.¹³

Pulmoner sekestrasyonlu olgularda çomak parmak çok nadirdir.^{14,15} Bu olgularda çomak parmağın süpürasyona sekonder gelişmesi muhtemeldir.

Büyük ILS'lerde nadiren kardiyovasküler sistem semptom ve bulguları olabilir. Bazı hastalarda, büyük bir arterden sekestrasyona olan akıma bağlı olarak göğüs duvarında duyulan sürekli veya pansistolik üfürüm saptanabilir.⁴ Sistemik arterlerden kanlanan dokunun venöz drenajının sistemik vene olmasıyla soldan sağa, yine sistemik arterle beslenen dokunun drenajının pulmoner vene dökülmesiyle soldan sola şant sonucu kalp yetmezliği ve pulmoner hipertansiyon gelişir. Uzun sürerse pulmoner vasküler hastalık ve kardiyomiyopati gelişebilir.¹⁶



Resim 2. Kronik inflamasyon, küboidal epitel ile döşeli alveol yapıları, kalın duvarlı damarlar ve kolumnar epitel ile döşeli kistik boşluk görülmektedir. H.Ex100

Nadiren gastrointestinal sistem ile bağlantı oluşması sonucu, disfaji, regürjitasyon, kusma, hematemez gibi semptomlar gelişebilir.¹⁷

İntralober sekestrasyonda görülen en sık komplikasyon, tekrarlayan nonspesifik enfeksiyonlardır. Masif hemotoraks, fatal masif hemoptizi, fungal miçetoma, tüberküloz, kalp yetmezliği, benign tümörler, karsinom bildirilen diğer komplikasyonlardır.^{8,14,18}

Ayırıcı tanıda, pnömoni, apse, tüberküloz, bronşektazi gibi enfeksiyonlar, diyafragmatik herni, bronkojenik kist, perikardiyal kist, kistik adenomatoid malformasyon gibi konjenital malformasyonlar, ekstremiteler hematopoez, lateral menengosel gibi paravertebral kitleler ve nörojenik tümör, akciğer kanseri gibi maligniteler akılda tutulmalıdır.¹⁹

PS, sıklıkla bronşektazi ile karıştırılmakta ve çoğu kez bronşektazi ön tanısıyla yapılan operasyonlarla tanı konulmaktadır.^{12,20} Sunulan olguda da muhtemelen sekestrasyonun içine mukus salgılanarak kistik görünüm oluşmuş, bu da radyolojik olarak bronşektaziyi taklit etmiştir. Aynı lokalizasyonda tekrarlayan enfeksiyonlar da bu ön tanıyı akla getirmiştir.

Pulmoner sekestrasyonlu hastaların PA akciğer grafileri çoğunlukla anormaldir ve alt lobun posterobazalinde dens kitle, difüz infiltrasyon ya da kistik alanlar izlenebilir.²¹

Bilgisayarlı toraks tomografisi, hem anormal akciğer parankimini hem de sekestrasyonu besleyen anormal damarları gösterebilir.²¹ Ancak BT, multipl damarlanmalarda, küçük veya oblik-kıvrımlı seyirli damarların varlığında ya da pediatrik yaş grubunda yetersiz kalabilir.² Ayrıca, doğumsal kistik adenomatoid malformasyon, amfizem, akciğer apsesi, bronşiektazi ya da maligniteden ayırım, preoperatif direkt grafi veya BT ile yapılamayabilir.²² Sunduğumuz olgunun Toraks BT'sinde sekestrasyonu besleyen anormal damarlar izlenememiştir ve olgu radyolojik olarak bronşiektaziyle karıştırılmıştır.

MRI, damarları ve anormal pulmoner parankimi gösterir ancak bazen küçük damarlar gözden kaçabildiği gibi parankimi değerlendirmede BT kadar aydınlatıcı değildir.²¹ PS'nin tanısı aortagrafi ve selektif arteriyografi ile konur; bu yolla anormal arteriyel beslenme ve venöz drenaj gösterilebilir.^{2,21,23} Anjiyografi altın standart olarak kabul edilmektedir.^{24,25} Ayrıca, MR anjiyografi,^{18,26} BT anjiyografi²⁷ gibi yöntemler son yıllarda gelişen alternatif tanı yöntemleridir.

Bronkoskopi, sadece nonspesifik enfeksiyonu ve tutulan lobdan gelen pürülan sekresyonu gösterebilir. Aynı zamanda yabancı cisim aspirasyonu gibi ihtimalleri ekarte ettirir.²⁸

Bu yöntemlerle tanı konamayan hastalar cerrahiye gidebilir. Bu olguda da yapılan tetkiklerle tanıya ulaşılamamış, sık enfekte olan bronşiektazi ön tanısıyla operasyon uygulanmıştır.

Operasyon materyali makroskopik olarak sağlam parankimden kolayca ayrılacak görünümde ve gri-kırmızı renktedir⁵. Genellikle değişik boyutlardaki multipl kistlerden oluşur. Kistler mukus, müköpürülan madde veya hava içerir. Mikroskopik olarak, kartilaj,

bronşiyal bezler ve alveoler parankim gibi normal akciğer elemanları anormal bir düzen içinde bulunur ve enfeksiyon geçirenlerde inflamatuvar değişiklikler ve fibrozis siktir.⁸

Pulmoner sekestrasyonların kesin tedavisi cerrahi rezeksiyondur. Olgular asemptomatik olsalar da sık enfeksiyon, hemorajik komplikasyonlar ve malignite gelişme riski nedeniyle elektif şartlarda operasyon önerilmektedir. Lobektomi, segmentektomi gibi anatomik rezeksiyonlar veya sekestrektomi ve damarsal yapıların kesilmesi tedavinin ana prensiplerindedir.^{7,11} Damarların kesilemediği durumlarda sekestre kısım çıkarılmadan sadece basit bağlamayla bile olumlu sonuçlar bildirilmiştir.¹¹ Bazı yazarlar arteriyel embolizasyonla sekestre kısmı rezorbsiyona bırakırlarken bazıları da ameliyatta güvenli çalışabilmek için preoperatif embolizasyon yapılmasının önermektedir.^{29,30} Embolizasyon, hayatı tehdit eden masif veya rekürren hemoptizi tedavisinde de kullanılan bir tedavi yöntemidir.³¹

Pulmoner sekestrasyonlarda operasyon sonuçları iyidir.⁴ Ancak, enfeksiyon mevcutsa, plevral adezyonlar oluşmuş olabilir ve operasyon sırasında aberran damarların identifikasyonu büyük dikkat gerektirir.⁸ Arterin kaza ile kesilmesi, mediastene ya da diyafragma altına, kolay bulunamayan bir noktaya retrakte olmasına yol açabilir.⁴ Fatal intraoperatif hemoraji gelişebilir.⁸

Sonuç olarak; Pulmoner sekestrasyon nadir bir antite olsa da radyolojik olarak sıklıkla karıştığı bronşiektazi ön tanısı ile incelenen hastalarda akılda tutulmalıdır. Çomak parmak, PS'da nadir görülen bir bulgu olup süpürasyona sekonder geliştiği düşünülmektedir.

KAYNAKLAR

1. Louie HW, Martin SM, Mulder DG. Pulmonary sequestration; 17 year experience at UCLA. *Am Surg* 1993;59(12):801-5.
2. Kamiyoshirara M, Kawashima O, Sakata S, et al. Extra lobar pulmonary sequestration in the posterior mediastinum. *Scand Cardiovasc J* 2001;35:157-8.
3. Shamji FM, Sachs HJ, Perkins DG. Cystic disease of the lungs. *Surg Clin North Am* 1988;68(3):581-620.
4. Gustafon RA, Murray GF, Warden HE, Hill RC, Rozar GE. Intralobar sequestration; A missed diagnosis. *Ann Thorac Surgery* 1989;47:841-7.
5. Savic B, Birtel FJ, Tholen W, et al. Lung sequestration: report of seven cases and review of 540 published cases. *Thorax* 1979;34:96-101.
6. Yuncu G, Güllü A, Ceylan K. Akciğer sekestrasyonu (olgu sunumu). *Heybeliada Tıp Bülteni* 2001;7:58-61.
7. Yüksel M, Kalaycı G. Konjenital akciğer hastalıkları. *Göğüs Cerrahisi*, Ed: Yüksel M, Kalaycı G. *Özlem Grafik Matbaacılık, İstanbul* 2001:304-5.
8. O'Mara CS, Baker RR, Jeyasingham K. Pulmonary sequestration; Collective reviews. *Surg Gynecol Obstet* 1978;147:609-16.
9. Karaoğlanoğlu N, Kürkçüoğlu C, Demircan S, et al. Surgical treatment of pulmonary sequestrations: Results of 10 surgically treated patients. *Turk J Med Res* 1995;13:185-8.
10. Corbett JH, Humphrey GME. Pulmonary sequestration. *Paediatr Respir Rev* 2004;5(1):59-68.
11. Sipahi S, Gürsu RU, Köksal C. İntralobar pulmoner sekestrasyon vakası ve literatürlerin gözden geçirilmesi. *Cerrahpaşa J Med* 2000;31:168-71.
12. Sırmalı M, Aydın E, Ağaçkiran Y ve ark. Sağ alt lobda lokalize intralobar pulmoner sekestrasyon olgusu. *Solunum Hastalıkları* 2004;15:55-8.
13. Sugio K, Kanetos, et al. Pulmonary sequestration in older child and in adults. *Int Surg* 1992;77:102-7.
14. Hekelaar N, van Uffelen R, van Uliet ACM, et al. Primary lymphoepithelioma-like carcinoma within an intralobar sequestration. *Eur Respir J* 2000;16:1025-7.
15. Hopkins RL, Levine SD, Waring WW. Intralobar sequestration. Demonstration of collateral ventilation by nuclear lung scan. *Chest* 1982;82:192-3.
16. Tandon M, Warnock ML. Plexogenic angiopathy in pulmonary intralobar sequestrations: pathogenetic mechanisms. *Hum Pathol* 1993;24: 263-73.
17. Gerle RD, Jaretzki A, Ashley CA, Berne AS, et al. Congenital bronchopulmonary-foregut malformation; pulmonary sequestration communicating with the gastrointestinal tract. *N Engl J Med* 1968; 278(26):1413-5.
18. Yıldız S, Türk F, Gürsoy S ve ark. Extralobar pulmoner sekestrasyon posterior mediastinum. *İzmir Göğüs Hastalıkları Dergisi* 2004;18(3):129-32.
19. Cooke CR. Bronchopulmonary sequestration. *Respiratory Care* 2006;51(6):661-4.
20. Görür R, Yıldızhan A, Yiyit N ve ark. Akciğer sekestrasyonu: Bronşiyektazi nedeniyle opere edilen 4 genç erişkin olgu. *Gülhane Tıp Dergisi* 2008;50:39-41.
21. Felker RE, Tonkin ILD. Imaging of pulmonary sequestration. *Review Article. Am J Roentgenol* 1990;154:241-9.
22. Raemdonck DV, Boeck KD, Devlieger H, et al. Pulmonary sequestration: a comparison between pediatric and adult patients. *Eur J Cardiothoracic Surg* 2001;19:338-95.
23. Saygı A, Çağlayan B ve ark. Anjiyografi ile tanı konmuş bir intrapulmoner sekestrasyon olgusu. *Solunum Hastalıkları* 1992;3:425-30.
24. Şahin E, Kaptanoğlu M, Nadir A ve ark. Ender bir sekestrasyon olgusu. *Toraks Dergisi* 2004;5(3):216-9.
25. Ocaklı B, Sulu E, Karakurt Z ve ark. Intrapulmonary sequestration: A case report. *Turkish Respiratory Journal* 2003;4(3):150-2.
26. Lehnhardt S, Winterer JT, Uhrmeister P. Pulmonary sequestration: demonstration of blood supply with 2D and 3D MR angiography. *Eur J Radiol* 2002;44:28-32.
27. Aqrabawi HE. Pulmonary sequestration: Case report. *Journal of Clinical and Diagnostic Research* 2007;1(2):73-5.
28. Luck SR. Congenital bronchopulmonary malformations. *Current problems in Surgery* 1986;23(4):245-314.
29. Tokel K, Boyvat F, Varan B. Coil embolization of pulmonary sequestration in two infants: a safe alternative to surgery. *AJR* 2000;175:993-5.
30. Dinkel HP, Hoppe H, Striffeler HU, Triller J. Preoperative arterial embolization of intralobar lung sequestration. *Radiologie* 2001;41:1001-4.
31. Kanazawa S, Miyake T, Ishida A, et al. Intralobar pulmonary sequestration supplied by multiple anomalous arteries: Report of a Case. *Surg Today* 2001;31:701-4.

OSTEOGENEZİS İMPERFEKTA'LI BİR GEBEYE
ANESTEZİK YAKLAŞIM: OLGU SUNUMU

ANESTHETIC APPROACH OF PREGNANCY WITH
OSTEOGENESIS IMPERFECTA: A CASE REPORT

Dr.Fethi GÜLTOP^a,
Dr. Müge ARIKAN^a,
Dr.Ahmet GEDİKLİ^a,
Dr. Uğur ÖZKAN^a,
Dr. Eyüp HORASANLI^b

^a Uzman Doktor, Anesteziyoloji ve Reanimasyon Kliniği, Zekai Tahir Burak Kadın Sağlığı Eğitim ve Araştırma Hastanesi, ANKARA

^b Şef Yardımcısı, Anesteziyoloji ve Reanimasyon Kliniği, Zekai Tahir Burak Kadın Sağlığı Eğitim ve Araştırma Hastanesi, ANKARA

Yazışma Adresi / Correspondence:
Dr. Fethi GÜLTOP
Zekai Tahir Burak Kadın Sağlığı Eğitim ve Araştırma Hastanesi, Anesteziyoloji ve Reanimasyon Kliniği , ANKARA
e-posta: fethigultop@yahoo.com
Tel: 0505 2260067

ÖZET

Osteogenesis imperfekta, anormal Tip I kollajen üretimi ile karakterize otozomal dominant kalıtsal, nadir görülen bağ dokusu hastalığıdır. Bu sendroma özgü birçok riskten dolayı yüksek riskli gebelik grubunda yer alan osteogenesis imperfekta hastası gebe kadınların anesteziyelerinde teknik seçimi ve yönetimi büyük önem arz etmektedir. Biz, osteogenesis imperfekta Tip I tanısı olan ve 39. gebelik haftasında fetal distress nedeniyle acil şartlarda spinal anestezi altında sezaryenle doğum yaptırılan gebe bir kadındaki anestezi tekniğini ve yönetimimizi literatür eşliğinde tartışmayı amaçladık.

Anahtar Kelimeler: Osteogenesis imperfekta, gebelik, spinal anestezi.

SUMMARY

Osteogenesis imperfecta is a rare autosomal dominant, inherited disease of connective tissue which is characterized by abnormal Type I collagen production. The management of anesthesia and choice of anesthetic technique of pregnant women with Osteogenesis imperfecta due to several risks special to this syndrome is important. In this article we present a pregnant women with osteogenesis imperfecta Type I who delivered a baby with emergency cesarean section due to fetal distress at 39 gestational weeks under spinal anesthesia and we aimed to discuss type and management of anesthesia in these patients with the literature review.

Key Words: Osteogenesis imperfecta, pregnancy, spinal anesthesia.

GİRİŞ

Osteogenezis imperfekta(Oİ), primer olarak kemiği tutan, otozomal dominant geçişli, defektif kollajen maturasyonu ile karakterize nadir görülen bağ dokusu hastalığıdır. Toplumda, canlı doğumlarda insidansı 1: 10000, gebelerde ise 1: 25000- 1: 30000 arasında olduğu bildirilmiştir.^{1,2} Temel sorun kemik ve diğer yapısal sağlamlılık gerektiren dokular için oldukça önemli olan Tip I kollajen sentezi ve yapısında genetik bir mutasyon (bozukluk) oluşmasıdır. Sonuç olarak kemik kırılmalarına eğilim, gelişme geriliği ve diş, sklera, kulak kemikleri, ligamentler gibi bağ dokularında bozukluklarla karşılaşmaktadır.³ Oİ hastası gebe kadınlarda, normal doğum sırasında karşılaşılabilecek sefalopelvik uyumsuzluk, pelvik kırıklar, uterin rüptür ve doğum sırasında veya sonrasında oluşabilecek kanama nedeniyle sezaryen önerilmektedir.^{1,4,6} Ayrıca bu hastalarda entübasyon güçlüğü, olası mandibula, vertebra, diş kırıkları ve artmış malign hipertermi riski nedeniyle rejyonel anestezi tercih edilmektedir.^{4,8}

Biz, spinal anestezi ile sezaryenle doğum yaptırılan osteogenezis imperfekta hastası gebe kadına anestezi tekniği tercih ve yönetimimizi literatür eşliğinde tartışarak sunmayı amaçladık.

OLGU

Otuziki yaşında, gravida 3 parite 1, 39 hafta gebelik ve osteogenezis imperfekta Tip I tanısı bulunan gebe kadın, doğum sancılarının başlaması üzerine hastanemiz acil servisine başvurdu. Boyu 1.55 m, kilosu 57 kg olan ve gebeliği süresince hiçbir takibi olmayan olguya 3 yıl önce Oİ Tip I tanısı konulmuştu. Hamileliğinin başlangıcına kadar Fosamax® (Alendronat) 10 mg tablet ve Cal D vita® (600 mg kalsiyum + 400 IU D₃ vitamini) efervesan tablet kullanmış. Öyküsünden 10 yaşında iken genel anestezi altında bilateral kalça ameliyatı olduğu ve 5 yıl önce de vajinal yolla normal doğum yaptığı öğrenildi. Ayrıca bir ay önce yapılan göz muayenesinde ileri derecede dejeneratif miyopi ve buna bağlı sekonder değişiklikler nedeniyle sezaryenle doğum önerilmişti. Bir haftadır devam eden gribal enfeksiyon ve buna eşlik eden öksürüğü olan olgumuzun kalp ve akciğer sistem muayenesinde bir özellik yoktu. Mavi sklera, diz ligamentlerinde gevşeklik, her iki el parmaklarında deformiteler ve her iki ayakta halluks valgus saptanan olgunun Mallampati skoru II, tiromental mesafe 8 cm ve baş boyun

hareketleri normal olarak değerlendirildi. Yapılan rutin laboratuvar testlerinde; tam kan sayımı, koagülasyon profili ve biyokimyasal tetkiklerinde patolojik bulguya rastlanmadı.

Yapılan ultrasonografi incelemesinde 40 hafta ile uyumlu baş prezentasyonlu tek canlı gebelik izlendi. Fetusta Oİ'yi düşündürecek bulgu ve kırık saptanmadı. Kadın Hastalıkları ve Doğum uzmanının muayene ve değerlendirmesi sonucunda fetal distress nedeniyle olgumuza acil sezaryen kararı alındı. Bilgilendirilmiş yazılı hasta onamını takiben, açlık süresi yeterli olan olgu premedikasyon uygulanmadan operasyon masasına dikkatle yatırıldı. Rutin monitorizasyonu takiben 18 G intraket ile açılan damar yolundan iv olarak 1000 cc izotonik NaCl ile hızla hidrate edildi. KB:120/75 mmHg, KAH:105/dk ve sPO₂:%98 olan olgu gerekli arıtım ve örtüm sonrası oturur pozisyonda L₃₋₄ intervertebral aralıktan 26 G Atraucan tipi spinal iğne ile subaraknoid aralığa ilk denemede ulaşıldı. Serbest BOS gelişi gözlemlendikten sonra 10 mg hiperbarik bupivakain ve 2.5 µgr sufentanil enjekte edildi. Supin pozisyonda yatırılan olguda pin-prik testi ile duyuşal bloğun T₆ dermatom seviyesine ulaşması üzerine operasyonun başlamasına izin verildi. 2790 gr ağırlığında, 1. dk APGAR skoru 7 ve 5. dk APGAR skoru 9 olan erkek bebek canlı olarak doğurtuldu. Doğumdan sonra yapılan muayenede bebekte herhangi bir anomaliye ve kırığa rastlanmadı. İntraoperatif dönemde vital bulguları stabil seyreden ve kanaması normal sınırlarda olan olguya toplam 500 ml Ringer laktat solusyonu ve 1000 ml izotonik NaCl infüze edildi. Postoperatif dönemde hasta kontrollü analjezi yöntemi ile analjezisi sağlandı. Postoperatif 2. gün anne ve bebekte herhangi bir komplikasyon izlenmeden sağlıklı olarak taburcu edildi.

TARTIŞMA

Osteogenezis imperfekta moleküler yapısı anlaşılmadan önce kalıtım şekline, klinik prezentasyona ve radyografik bulgulara göre 4 tipe ayrılmaktaydı. Daha detaylı radyografik, kemik morfolojisi çalışmaları ve moleküler genetik inceleme ile sınıflama 7 tipe çıkarılmıştır.³ Olgumuz, kısa boylu, frajil kemik yapısı, mavi sklera ve el-ayak deformiteleri bulgularıyla Tip I sınıfında idi. Olgumuzda eşlik eden başka bir organ patolojisi yoktu.

Özellikle Tip I hastalarda gebelik görülmekte ve

terme kadar ulaşabilmektedir. Pelvik deformiteler, sefalopelvik uyumsuzluk görülme sıklığının artmış olması ve fetal geliş anomalileri nedeniyle sezaryen önerilmektedir.^{4,5,8,9} Bu hastalar doğum sırasında veya sonrasında miyometriyumda azalmış kollajenin neden olabileceği uterin rüptür, trombosit adezyon anormallikleri ve damar frajilitesinden kaynaklanan kanama nedeniyle yüksek riskli gebelik grubunda yer alır.¹⁰

Oİ, fizyolojik ve anatomik anormallikler; kemik deformiteleri, metabolik bozukluklar, koagülasyon sorunları, kardiyak ve pulmoner bozukluklar nedeniyle anestezi uzmanları açısından çeşitli sorunlar oluşturabilmektedir. Bu nedenle uygulanacak anestezi tekniği ve yönetimi önem arz etmektedir. Oİ'li gebelerde genel,^{11,12} epidural,^{9,12} single-shot veya continue spinal^{4,7,9} ve kombine spinal-epidural anestezi⁵ uygulanmasına yönelik olgu sunumları mevcuttur.

Oİ'li olgularda laringoskopi ve hava yolu kontrolü sırasında mandibula, servikal vertebra ve diş kırıkları normal popülasyona oranla çok daha sık ortaya çıkmaktadır. Kısa boyun, servikal hareketlerde kısıtlılık, prominent çene ve bozuk diş yapısı gibi anatomik deformiteler entübasyon güçlüğüne yol açmaktadır. Ayrıca, trombosit adezyon anormallikleri ve damar frajilitesi nedeniyle mukoza zedelenmesi ve kanama kolaylıkla görülebilmektedir.¹

Bu olgularda zor hava yolu yönetimi için preoperatif değerlendirmede Mallampati testi yanı sıra komplike ve ciddi olgularda topikal anestezi uygulamasıyla direkt laringoskopi ile değerlendirilmesi önerilmektedir.^{12,13} Biz hastamızda Mallampati testi yanı sıra tiromental mesafe ölçümlerini yaptık, zor entübasyon öngörülmemesine rağmen zor hava yolu yönetimi rehberleri öncülüğünde gerekli önlemleri aldık.

Oİ'li olgular malign veya malign olmayan hipertermi gelişimine eğilimlidirler.^{8,14,15} Muhtemelen hastalığın neden olduğu metabolizma artışına bağlı olan hipertermi yanı sıra genel anestezi idamesinde kullanılan inhalasyon ajanları ve süksinilkolin gibi kas gevşeticilerin tetiklediği malign hipertermi riskinin de arttığı bilinmektedir.^{14,16}

Olguların kemik ve eklem deformiteleri nedeniyle hem hastaya uygun pozisyon verilmesi hem de giri-

şim aralığının tayin edilmesinin oldukça zor olmasına karşın başarılı rejyonel anestezi uygulamaları bildirilmiştir.^{4,5,7,9,12} Biz de olgumuzda genel anestezi uygulamasında ortaya çıkabilecek malign hipertermi, entübasyon ve havalandırma güçlüğü, dolayısıyla oluşabilecek fraktürlerden kaçınmak amacıyla ve kanama bozukluğu düşünülmemesi nedeniyle öncelikle rejyonel anestezi uyguladık. Spinal anestezinin başarılı bir şekilde uygulanabilmiş olması gelişmesi muhtemel bu komplikasyonları önlediğini düşünmekteyiz.

Özellikle boy kısalığı ile beraberinde torakal veya lumbal bölgeyi etkileyen skolyoz gibi spinal deformitelerde blok seviyelerini tahmin etmek zorlaşmaktadır.¹² Acil sezaryen endikasyonu konulan olgularda, epidural anestezi uygulamasında teknik olarak kateterin yerleştirilmesi yanısıra cerrahi için anestezi seviyesinin yeterli hale gelmesi zaman alabilmektedir.⁹ Ancak böyle acil sezaryen için spinal anestezinin başlangıcının hızlı olması yanı sıra düşük dozda lokal anestetik kullanımı nedeniyle minimal transplental ilaç geçişi anne ve yenidoğan için avantaj sağlamaktadır.⁴ Genel anesteziye ait riskler nedeniyle rejyonel anestezi düşündüğümüz Oİ'li gebe olgumuzun boyu kısa olmasına karşın herhangi bir spinal deformiteye sahip olmaması ve acil sezaryen endikasyonu nedeniyle spinal anestezi uygulamasını tercih ettik.

Yeterli prehidrasyona, profilaktik efedrine ve uterusun sola yerleştirilmesine rağmen spinal anestezi esnasında intraoperatif hipotansiyon görülebilmektedir. Gebe olmayan olgulara göre gebelerde yeterli cerrahi anestezi seviyesi için daha düşük dozda lokal anestetik ile spinal anestezi gerçekleştirilebilir.⁴ Bu hususa dikkat edilmezse gebelerde yüksek veya total spinal blok gelişebilir. Bütün bunlar göz önüne alınarak spinal anestezi seviyesini daha kontrollü, güvenilir ve tahmin edilebilir olması için 10 mg hiperbarik bupivakain ve 2.5 µgr sufentanil intratekal olarak uygulandı. Olgumuza uyguladığımız spinal anestezi için kullanılan lokal anestetik ve opioid dozları literatürle benzerlik göstermektedir.^{7,17} Perioperatif dönemde olgunun motor ve sensoryal blok seviyeleri yanı sıra hemodinamisi de takip edildi. Perioperatif ve postoperatif dönemde herhangi bir komplikasyon ile karşılaşılmadı.

Oİ'da sefalopelvik uyumsuzluk, pelvik deformite-

ler, uterin rüptür gibi pek çok nedenle sezaryen önerilmektedir. O'lı gebe olgularda sezaryenle doğum için genel anestezi uygulamasına ait riskler artmış olduğundan rejyonel anestezi yöntemleri tercih edilmekte-

dir. Bunlar arasında tercih yapılırken her bir olgu kendi içinde değerlendirilip anestezistin de deneyimi göz önüne alınarak planlanması gerekmektedir.

KAYNAKLAR

1. Grange C. Osteogenesis imperfecta. In: Gambling DR, Douglas RS, McKay RS, eds. *Obstetric Anaesthesia and Uncommon Disorders*. 2nd ed. Cambridge University Press; 2008: p. 161-3.
2. Sharma A, George L, Erskin K – Osteogenesis Imperfecta in pregnancy: two case reports and review of literature. *Obstet Gynecol Surv*, 2001;56:563-6.
3. Rauch F, Glorieux FH. Osteogenesis imperfecta. *Lancet* 2004;363(24):1377-85.
4. Cunningham AJ, Donnelly M, Comerford J. Osteogenesis imperfecta: Anesthetic management of a patient for cesarean section: A case report. *Anesthesiology* 1984;61:91-3.
5. Murray S, Shamsuddin W, . Russell R. Sequential combined spinal-epidural for caesarean delivery in osteogenesis imperfecta. *Int J Obstet Anest* 2010; 19(1): 127-8.
6. Edge G, Okafor B, Fennelly ME et al. – An unusual manifestation of bleeding diathesis in a patient with Osteogenesis Imperfecta. *Eur J Anaesthesiol*, 1997;14:215-219.
7. Lyra TG, Pinto VAF, Ivo FAB, Nascimento JS. Osteogenesis Imperfecta in Pregnancy. Case Report *Rev Bras Anesthesiol* 2010; 60(3): 321-324.
8. Porsborg P, Astrup G, Bendixen D et al. – Osteogenesis Imperfecta and malignant hyperthermia. Is there a relationship? *Anaesthesia*, 1996;51:863-5.
9. Yeo S, Paech M. Regional anaesthesia for multiple caesarean sections in a parturient with osteogenesis imperfecta. *Int J Obstet Anesth* 1999;8:284-7.
10. Roche DA, Moodley J. Trauma and orthopedic problems. In: Datta, S ed. *Anesthetic and obstetric management of high-risk pregnancy*. 2nd ed. St. Louis: Mosby, 1996:296-310.
11. Cho E, Dayan S, Marx G. Anaesthesia in a parturient with osteogenesis imperfecta. *Br J Anaesth* 1992;68:422-3.
12. Vogel TM, Ratner EF, Thomas RC Jr, Chitkara U. Pregnancy complicated by severe osteogenesis imperfecta: a report of two cases. *Anesth Analg* 2002; 94(5):1315-17.
13. Mallampati SR, Gatt SP, Gugino LD, et al. A clinical sign to predict difficult tracheal intubation: a prospective study. *Can Anaesth Soc J* 1985;32:424-34.
14. Furerer S, Stanek A, Karbowski A, Eckardt A. Intraoperative hyperpyrexia in patients with osteogenesis imperfecta. *Z Orthop Ihre Grenzgeb* 2000; 138(2):136-9.
15. Peluso A, Cerullo M. Malignant hyperthermia susceptibility in patients with osteogenesis imperfecta. *Paediatr Anaesth* 1995; 5(6):398-9.
16. Litman RS, Rosenberg H. Malignant hyperthermia: Update on susceptibility testing. *JAMA* 2005; 293(23): 2918-25.
17. Braga Ade F, Braga FS, Poterio GM, Pereira RI, Reis RI, Cremonesi E. Sufentanil added to hyperbaric bupivacaine for subarachnoid block in Caesarean section. *Eur J Anaesthesiol* 2003; 20(8): 631-5.

MEDIASTİNAL PARATIROID ADENOMLU BİR HASTADA
ATİPİK LOKALİZASYONDA BROWN TÜMÖR BENZERİ
KEMİK LEZYONU: OLGU SUNUMU

A BONE LESION MIMICKING BROWN TUMOR IN AN
ATYPICAL LOCALIZATION IN PATIENT WITH
MEDIASTINAL PARATHYROID ADENOMA:
CASE REPORT

Dr. Hüsniye BAŞER^a,
Dr. Abbas Ali TAM^a,
Dr. Sedat CANER^a,
Dr. Burcu UZUN^b,
Dr. Nurettin KARAOĞLANOĞLU^c,
Dr. Reyhan ERSOY^a,
Dr. Bekir ÇAKIR^a

^aAtatürk Eğitim ve Araştırma Hastanesi,
Endokrinoloji ve Metabolizma
Hastahkları Kliniği,
ANKARA

^bAtatürk Eğitim ve Araştırma Hastanesi,
Nükleer Tıp Kliniği,
ANKARA

^cAtatürk Göğüs Hastahkları ve Göğüs
Cerrahisi Araştırma Hastanesi,
ANKARA

Yazışma Adresi / Correspondence:
Dr. Hüsniye BAŞER
Ceyhun Atuf Kansu Caddesi. İlhami
Soysal Sok. No:4 ENDOTEM
Balgat – ANKARA
İş Tel: 0312-2203052
Cep Tel: 05443451346
e-mail: drhusniyebaser@yahoo.com.tr

ÖZET

Ektopik yerleşimli paratiroid adenomları tüm primer hiperparatiroidi olgularının % 4-16'sını oluşturmaktadır. Brown tümör primer hiperparatiroidiye bağlı nadir görülen durumdur. 33 yaşındaki erkek hasta eklem ağrısı yakınması ile polikliniğimize başvurdu. Nefrolitiazis öyküsü bulunmaktaydı. Laboratuvar incelemesinde; kalsiyum: 11.5 mg/dl, fosfor: 2.3 mg/dl, alkalemi fosfataz: 569 U/l, paratiroid hormon: 1812 pg/ml, 24 saatlik idrar tetkikinde kalsiyum atılımı: 425 mg/gün ölçüldü. Paratiroid ultrasonografisinde adenom ile uyumlu görünüm izlenmedi. Tc-99m sestamibi sintigrafisinde mediastende geç görüntülerde sebat eden aktivite tutulumu ektopik paratiroid adenomu ile uyumlu olarak değerlendirildi. Toraks tomografisinde; anterior mediastende paratiroid adenomuyla uyumlu solid lezyon, sağ humerus başında ve sağ klavikulada kistik lezyonlar ile sağ 3. kosta lateralinde litik görünümlü ekspansil lezyon (brown tümör?) görüntüledi. Hastada kemik bulgularına neden olacak primer malignite saptanmadı. Bu nedenle kemiklerdeki lezyonların primer hiperparatiroidiye sekonder gelişen osteitis fibroza sistikaya bağlı olduğu düşünüldü. Hastaya median sternotomi ile anterior mediastinal kitle eksizyonu operasyonu uygulandı. Histopatolojik inceleme paratiroid adenomu ile uyumlu idi.

Anahtar Kelimeler: Primer hiperparatiroidi, mediastinal paratiroid adenomu, Brown tümör

ABSTRACT

Parathyroid adenomas in ectopic localizations constitute a 4-16 % of all primer hyperparathyroidism cases. "Brown tumor" is a rare condition related to primer hyperparathyroidism. A 33 year old man with a complaint of joint pain consulted to our policlinic. He had nephrolithiasis. In the laboratory tests, it was seen that his calcium: 11.5 mg/dl, phosphorus: 2.3 mg/dl, alkaline phosphatase: 569 U/l and parathormone: 1812 pg/ml; calcium extraction in 24 hour urine analyses was calculated as 425 mg/day. Also, there were no images suggesting an adenoma in parathyroid ultrasound imaging. By Tc-99m sestamibi scintigraphy, a lesion was detected at the mediasten with an increased tracer uptake that even persisted in the late phase images; and it was evaluated as an ectopic parathyroid adenoma. In further examination by thorax CT scan; a solid lesion was demonstrated at anterior mediasten which was compatible with parathyroid adenoma. Also, cystic bone lesions were detected at the right humerus head and clavicle, and an expansile lytic lesion at the right third costa (a Brown tumor?). However, no primary malignancies were determined that might have caused these bone findings. Therefore, it was thought that these lesions might be related to osteitis fibrosa cystica which develops secondary to primary hyperparathyroidism. According to these findings, our patient has undergone a mediastinal mass excision surgery – with median sternotomy-. The histopathological examination revealed that this mediastinal mass lesion was a parathyroid adenoma.

Key Words: Primary hyperparathyroidism, mediastinal parathyroid adenoma, brown tumor

Turkish Medical Journal 2010;4(3):137-141

GİRİŞ

Primer hiperparatiroidi (PHP), bir ya da daha fazla paratiroid bezinin aşırı paratiroid hormon (PTH) salgılaması sonucunda gelişen hiperkalsemi ile karakterize bir hastalıktır.¹ Vakaların %75- 85' inde neden bir paratiroid bezindeki adenom iken, birden fazla bezde adenom (vakaların %2-12'sinde iki bezde, < %1-2'sinde üç bezde, < %1-15'inde dört yada daha fazla bezde) ve nadiren de paratiroid karsinomu (~ %1) PHP' ye sebep olabilir.¹

Paratiroid adenomları genellikle boyunda görülmelerine rağmen literatürde vakaların %4- 16' sında ektopik yerleşim gösterebileceği bildirilmiştir.² Paratiroid adenomlarının ektopik yerleşimi cerrahi öncesi yapılacak lokalizasyon çalışmaları sırasında dikkat edilmesi gereken bir durumdur. Paratiroid adenomunun lokalizasyonunun yapılması cerrahi girişimin başarısını etkilediği için önemlidir.


Osteitis fibrosa sistika ciddi PHP' e bağlı nadir görülen durumdur. Son yıllarda laboratuvar testlerinin ve görüntüleme yöntemlerinin yaygın kullanılmasıyla paratiroid adenomları genellikle asemptomatik evrede saptanmaktadır. Bu sayede PHP' e bağlı kemik lezyonlarının sıklığı günümüzde %80'lerden %15'lere kadar gerilemiştir.³ Brown tümör osteitis fibroza sistikanın nadir görülen radyolojik bulgularından birisidir.

Biz olgumuzda pratikte sıkça rastlamadığımız ektopik paratiroid adenomu ve atipik bir lokalizasyonda yerleşim göstermiş Brown tümör benzeri lezyon saptadığımız için sunmayı uygun gördük.

OLGU

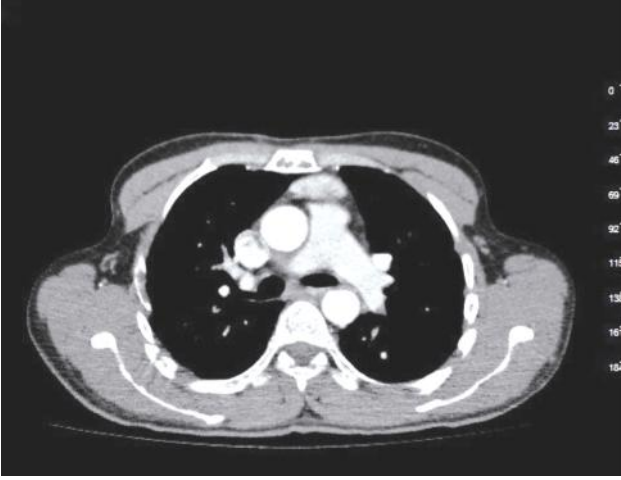Otuz üç yaşındaki erkek hasta kemik ve eklemlerindeki ağrı, iştahsızlık ve halsizlik yakınmaları ile polikliniğimize başvurdu. Özgeçmişinde nefrolitiazis öyküsü bulunmaktaydı. Fizik muayenesinde; kan basıncı 120/80 mmHg, nabız 86 atım/dakika, ateş 36,8 °C ölçüldü ve tüm sistem muayeneleri doğal olarak değerlendirildi. Laboratuvar incelemesinde; üre: 21 mg/dl, kreatinin: 0,8 mg/dl, serum kalsiyum: 11.5 mg/dl, serum fosfor: 2.3 mg/dl, albumin: 4.1 gr/dl, alkalin fosfataz: 569 U/l, PTH: 1812 pg/ml, 24 saatlik idrar tetkikinde kalsiyum atılımı: 425 mg/gün, kreatin klirensi: 85 ml/dk ölçüldü. Kemik mineral yoğunluğu çift emisyon X-ray absorpsiyometri (Dual Energy X-Ray

Absorptiometry = DEXA) ile değerlendirildi ve osteoporoz saptandı (Lomber total T skor: -3.1, femur total T skor: -2.6). Paratiroid ultrasonografisinde adenom ile uyumlu görünüm izlenmedi. Hastanın klinik ve laboratuvar olarak PHP ile uyumlu olması nedeniyle paratiroid sintigrafisi çekildi. Tc-99m sestamibi ile çekilen sintigrafide mediastende geç görüntülerde sebat eden aktivite tutulumu ektopik paratiroid adenomu ile uyumlu olarak değerlendirildi (Resim 1). Paratiroid

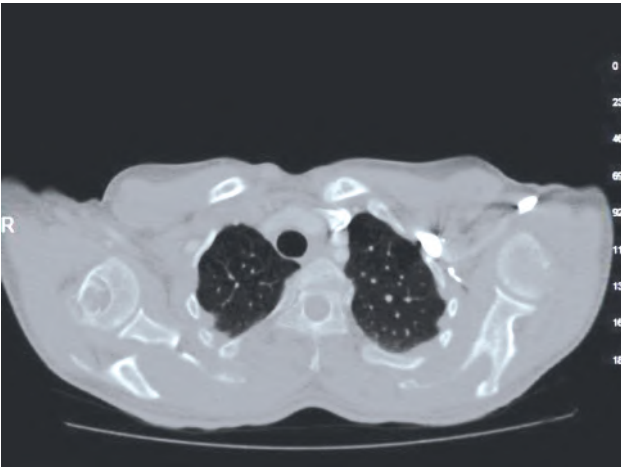


Resim 1: Olgunun paratiroid sintigrafisi

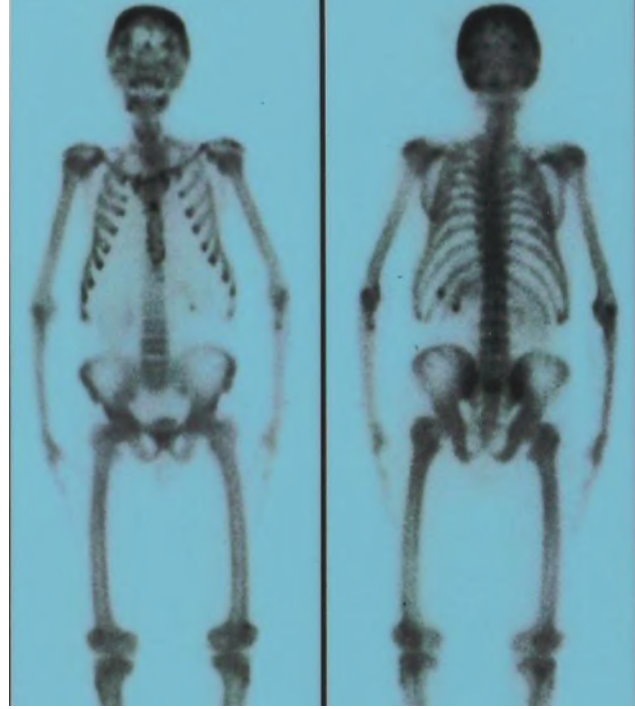adenomunun lokalizasyonunu ve boyutunu belirlemek amacıyla çekilen toraks tomografisinde; anterior mediastende 36 mm(RL)x 15 mm(SI)x 15 mm(AP) boyutlarında paratiroid bezine ait olabilecek düzgün sınırlı solid lezyon, sağ humerus başında ve sağ klavikulada kistik lezyonlar ile sağ 3. kosta lateralinde litik görümlü ekspansil lezyon (Brown tümör?) görüntüldü (Resim 2- 3). Saptanan kemik bulgularının maligniteye sekonder olup olmadığını araştırmak amacıyla yapılan tetkiklerde karsinoembriyojenik antijen (CEA):0,9 mg/ml, Ca19-9: 4,2 U/ml, serbest prostat spesifik antijen (PSA): 1,1 ng/ml, total PSA: 0,8 ng/ml, immunglobulin G (Ig G): 987 mg/dl, Ig A: 212 mg/dl, Ig M: 118 mg/dl, kappa hafif zincir: 252 mg/dl, lambda hafif zincir: 131mg/dl olup normal değerlerde ölçüldü. Protein elektroforezi normal olarak değerlendirildi. Abdomen ve pelvis tomografilerinde patolojik bulguya rastlanılmadı. Kemik sintigrafisinde



Resim 2: Toraks tomografisinde anterior mediastende yerleşmiş paratiroid adenomu



Resim 3: Sağ humerusta kistik lezyon



Resim 4: Olgunun kemik sintigrafisi

kalvariumda biparietal diffüz artmış aktivite tutulumu, sağ humerusda kistik lezyona ait olabilecek asimetric rölatif hipoaktif alan, solda 11. ve 12. kosta posterior kesiminde fokal aktivite tutulumu, tüm uzun kemik kortikal kesimlerinde simetrik diffüz artmış aktivite tutulumu izlendi. Ancak malign kemik patolojileri ile uyumlu olabilecek görünüm saptanmadı (Resim 4). Bu bulgularla kemiklerdeki lezyonların PHP' ye sekonder gelişen osteitis fibroza sistikaya bağlı olduğu düşünüldü. Mediastinal paratiroid adenomu saptanan hastaya median sternotomi ile anterior mediastinal kitle eksizyonu operasyonu uygulandı. Histopatolojik inceleme paratiroid adenomu ile uyumlu idi.

TARTIŞMA

Ektopik yerleşimli paratiroid adenomları, operasyon öncesinde lokalizasyon çalışması yapılmamış

PHP'li hastalardaki başarısız cerrahi girişimin en önemli nedenlerinden biridir.⁴ En yaygın ektopik lokalizasyonlar tiroid bezi, ön mediasten ve timustur.⁵ Nadiren retroözafagial bölge, farinks, boyun laterali hatta özafagus submukozasında da görülebilir.⁵ Genellikle inferior paratiroid adenomları ektopik lokalizasyon gösterme eğilimindedir.⁶ İnfior paratiroid bezleri ile timus aynı embriyonik orjinden köken aldıkları için mediastende en sık timus içinde yerleşirler.² Literatürde sağ inferior paratiroid adenomlarının %12'sinin, sol inferior paratiroid adenomlarının ise %16'sının timus, karotis kılıfı ya da tiroid alt polünde olabileceği bildirilmiştir.⁶

Paratiroid adenomlarının lokalizasyonunu saptamada ultrasonografi (USG), bilgisayarlı tomografi (BT), mağnetik rezonans görüntüleme (MR) ve Tc-99m sestamibi görüntüleme yöntemlerinden bir ya da daha fazlası kullanılabilir. En yaygın kullanılan görüntüleme metodları USG ve Tc-99m sestamibi' dir. USG' nin paratiroid adenomunu tespit etmedeki sensitivitesi %61 ile %88 arasında değişmektedir.^{7,8,9,10} Genellikle mediastinal yerleşimli paratiroid adenomları USG ile tespit edilemezler. Tc-99m sestamibi görüntülemesinin ise mediastinal yerleşimli paratiroid adenomlarını saptamadaki başarısı oldukça yüksektir. Literatürde

%100'e yakın sensitivitesinin olduğu bildirilmesine rağmen ektopik lokalizasyonlarda yanlış negatiflikte olabileceği belirtilmektedir.⁶ Tc-99m sestamibinin adenomun komşuluklarını tespit etmedeki başarısı ise oldukça düşüktür. Bu nedenle lokalizasyon çalışmalarında özellikle ektopik yerleşimli olgularda sintigrafinin BT veya MR ile desteklenmesi gerekmektedir. Tek foton emisyonlu bilgisayarlı tomografi (SPECT) ile BT hibrid görüntüleme yöntemleri özellikle mediastinal paratiroid patolojilerinin görüntülenmesinde ve lezyon lokalizasyonu konusunda önemli bilgiler sağlamakta, ek görüntülemelere gerek kalmamaktadır.¹¹ Bizim olgumuzda da USG'de paratiroid adenomu ile uyumlu görünüm izlenmedi. Hastanın klinik ve laboratuvar olarak PHP ile uyumlu olması nedeniyle adenomu saptamak için Tc-99m sestamibi sintigrafisi çekildi. Sintigrafide mediastinal yerleşimli paratiroid adenomu gözlemlendi. Paratiroid adenomunun boyutunu ve lokalizasyonunu değerlendirmek için toraks tomografisi çekildi ve anterior mediastende 36mm x 15mm x 15mm boyutunda paratiroid adenomu görüntülendi.

PHP' li hastaların %80'den fazlası asemptomatiktir.¹² Semptom ve bulgular genellikle serum kalsiyum düzeylerindeki artışa bağlıdır. Semptomatik hastaların %20-30'unda en sık rastlanılan bulgu nefrolitiazistir.¹ Bizim olgumuzda da nefrolitiazis öyküsü bulunmaktaydı.

PHP' ye bağlı klasik kemik hastalığı osteitis fibrosa sistika olarak adlandırılır. Günümüzde PHP' nin çoğunlukla asemptomatik evrede saptanmasıyla kemik lezyonlarının görülme sıklığı %15' lere kadar gerilemiştir.³ Osteitis fibrosa sistikanın klasik radyolojik bulguları; falankslarda subperiostal rezorpsiyon, kafatasında tuz biber görünümü, diş grafilerinde lamina dura kaybı, kemik kistleri ve Brown tümördür. Brown tümör ilerlemiş evredeki hastaların % 10'unda görülür ve gerçek bir neoplazi değildir.¹³ PTH'ın kemik üzerine direkt etkisi sonucunda hücrelerin osteogenik potansiyellerinde değişim olur. Kemik yıkımı kemik yapımının önüne geçer ve intraosseöz kanama, doku yıkımı ve kist oluşumu gerçekleşir. Hemosiderin yüklü makrofajlar, dev hücreler ve fibroblastlar bu kistik lezyonu doldurur. Vaskülarizasyon, hemoraji, hemosiderin birikimi lezyonun karakteristik rengini verir ve Brown tümör olarak adlandırılır. Brown tümör 3- 4. dekatlarda ve kadınlarda daha sık görülür. En sık kafatası, man-

dibula, pelvis ve ekstremitelerde ortaya çıkar. Nadiren kottlarda ve klavikulada yerleşim göstermektedir.^{14,15} Çoğunlukla asemptomatiktir ve radyolojik incelemeler sırasında tesadüfen saptanır. Bizim olgumuzda da paratiroid adenomunun lokalizasyonu belirlemek amacı ile çekilen toraks tomografisinde sağ humerus başında ve sağ klavikulada kistik lezyonlar ile sağ 3. kosta lateralinde litik görünümlü Brown tümöre benzeyen ekspansil lezyon görüntülendi.

Brown tümör pek çok malignitenin kemik metastazı ile karışabilir. Kemik metastazı olan hastaların %85'inde primer tümör hastanın hikayesi, fizik muayenesi, laboratuvar testleri, göğüs ve kemik grafileri, toraks, abdomen ve pelvis tomografileri ile saptanabilir.¹⁶ Kemik sintigrafisi lokal kemik metabolizmasındaki değişiklikleri saptamak için oldukça sensitif olmasına rağmen, travma, enfeksiyon, metabolik kemik hastalıkları gibi artmış kemik döngüsüne neden olan hastalıkları ayırmada spesifitesi düşüktür. Ayırıcı tanıda kemik biyopsisi oldukça önemlidir.¹⁶ Bizim olgumuzda yapılan laboratuvar ve görüntüleme tetkiklerinde primer tümörü düşündürecek bulguya rastlanmadı. Kemik sintigrafisinde malign kemik patolojileri ile uyumlu olabilecek görüntü izlenmedi. Bu nedenlerle hastanın kemik lezyonlarının PHP'ye bağlı olduğu düşünüldü. Ancak lezyonun yerleşimi nedeniyle hastaya kemik biyopsisi yapılmadı.

Paratiroid adenomlarının tedavisi adenomun cerrahi olarak çıkarılmasıdır. Cerrahide tercih edilecek yöntem adenomun lokalizasyonuna bağlıdır. Tiroid inferiorunda ya da servikal bölgede yerleşmiş adenomlar servikal insizyonla çıkarılabilir iken özellikle ön mediastende, timus üzerinde veya daha alt seviye yerleşmiş adenomlar için sternotomi gerekebilir.¹⁷ Video yardımlı torakoskopik cerrahi (VATS) ya da da Vinci robotik yaklaşım uygulanabilecek diğer cerrahi seçeneklerdir.^{18,19} Bizim olgumuzda da adenomun çıkarılması için sternotomi uygulandı.

Günlük pratikte PHP nedeniyle takip edilen hastalarda kemik yapının değerlendirilmesi için ek görüntüleme yöntemleri rutin olarak (tomografi, kemik sintigrafisi gibi) kullanılmamaktadır. Bizim olgumuzda saptanan kemik tutulumu (Brown tümör?) paratiroid adenomun lokalizasyonunu saptamak için çekilen toraks tomografisiyle saptandı. PHP nedeni ile takip

edilen hastalarda kemik yapının daha detaylı değerlendirilmesi ile Brown tümör daha sık saptanabilir ve gerçek insidansı bu kadar düşük olmayabilir.

Sonuç olarak; paratiroid adenomları nadirde olsa ektopik yerleşim gösterebilir. Paratiroid adenomunun

lokalisasyonunu saptamak için genellikle birden fazla görüntüleme yönteminin kombine kullanılması gerekir. Brown tümör PHP' li olgularda nadir olarak saptanan bir kemik patolojisidir. Özellikle semptomatik olan hastalarda PHP' nin kemik tutulumunu saptamak için ileri incelemeler yapılmalıdır.

KAYNAKLAR

1. Fraser WD. Hyperparathyroidism. *Lancet* 2009; 374: 145-158.
2. Phitayakorn R, Mc Henry CR. Incidence and location of ectopic abnormal parathyroid glands. *Am J Surg* 2006; 191: 418- 423.
3. Tarello F, Ottone S, De Giovanni PP, Berrone S. Brown tumor of the jaw. *Minerva Stomatol* 1996; 45: 465-470.
4. Rubello D, Casara D, Fiore D, Muzzio P, Zonzin G, Shapiro B. An ectopic mediastinal parathyroid adenoma accurately located by a single- day imaging protocol of Tc-99m pertechnetate-MIBI subtraction scintigraphy and MIBI-SPECT-computed tomographic image fusion. *Clin Nucl Med* 2002; 27: 186-190.
5. Jameson J.L, De Groot L.J. *Endocrinology. Adult and Pediatric*. 6th ed. Volume I. Philadelphia: Saunders Elsevier 2010; 1177-1197.
6. Ogus M, Mayir B, Dinckan A. Mediastinal, cystic and functional parathyroid adenoma in patient with double parathyroid adenomas: a case report. *Acta Chir Belg* 2006; 106: 736-738.
7. Solorzano CC, Carneiro- Pla DM, Irvin GL. Surgeon- performed ultrasonography as the initial and only localizing study in sporadic primary hyperparathyroidism. *J Am Coll Surg* 2006; 202: 18-24.
8. Ghaheeri BA, Kolsin DB, Wood AH, Cohen JI. Preoperative ultrasound is worth-while for reoperative parathyroid surgery. *Laryngoscope* 2004; 114: 2168- 2171.
9. Siperstein A, Berber E, Mackey R, Alghoul M, Wagner K, Milas M. Prospective evaluation of sestamibi scan, ultrasonography, and rapid PTH to predict the success of limited expolaration for sporadic primary hyperparathyroidism. *Surgery* 2004; 136: 872- 880.
10. Van Husen R, Kim LT. Accuracy of surgeon-performed ultrasound in parathyroid localization. *World J Surg* 2004; 28: 1122- 1126.
11. Kaczirek K, Prager G, Kienast O, et al. Combined transmission and (99m) Tc-sestamibi emission tomography for localization of mediastinal parathyroid glands. *Nüklearmedizin* 2003; 42: 220-223.
12. Bilezikian JP, Rubin M, Silverberg SJ. Asymptomatic primary hyperparathyroidism. *Arg Bras Endocrinol Metabol* 2006; 50: 647-656.
13. Proimos E, Chimona TS, Tamiolakis D, Tzanakakis MG, Papadakis CE. Brown tumor of the maxillary sinus in a patient with primary hyperparathyroidism: a case report. *Journal of Medical Case Report* 2009; 3: 7495.
14. Kanaan I, Ahmed M, Rifai A, Alwatban J. Sphenoid sinus brown tumor of secondary hyperparathyroidism. *Neurosurgery* 1998; 42: 1374-1377.
15. Blinder G, Hiller N, Gatt N, Matas M, Shilo S. Brown tumor in the cricoid cartilage: an unusual manifestation of primary hyperparathyroidism. *Ann Otol Rhinol Laryngol* 1997; 106: 252-53.
16. Meydan N, Barutca S, Guney E, et al. Brown tumors mimicking bone metastases. *Journal of The National Medical Association* 2006; 98: 950-953.
17. Doğan R, Kara M, Yazicioğlu A, Kaynaroğlu V. The use of gamma probe for the intraoperative localization of an ectopic parathyroid adenoma. *Tuberk Toraks* 2009; 57: 208-211.
18. Amar L, Guignat L, Tissier F, et al. Video-assisted thoracoscopic surgery as a first-line treatment for mediastinal parathyroid adenomas: strategic value of imaging. *Eur J Endocrinol* 2004; 150: 141-147.
19. Karpinski S, Sardi A. Thoracoscopic resection of a mediastinal parathyroid adenoma. *Am Surg* 2005; 71: 1070-1072.

CERRAHİ UZMANLIK EĞİTİMİNDE; AMELİYAT RAPORU YAZIMI VE STANDARDİZASYON-1

SURGERY REPORT WRITING AND STANDARDIZATION IN SURGICAL SPECIAL EDUCATION- 1

Dr. Soner AKBABA

Atatürk Eğitim ve Araştırma Hastanesi,
3.Genel Cerrahi Kliniği,
ANKARA

Yazışma Adresi / Correspondence:
e-mail: sonerakbaba@yahoo.com

ÖZET

Ameliyat notları; klinik, akademik ve mediko-legal kayıtların önemli parçalarıdır. Dünyanın her yerindeki tıbbi ve etik kurullar; doktorların doğru, kapsamlı ve güncel tıbbi kayıtlar tutmasını tavsiye ederler. Uygun bir ameliyat raporunun oluşturulması sadece iyi bir uygulama değil, aynı zamanda bir zorunluluktur. Birçok çalışma, ameliyat notlarının sıklıkla çelişkili ifadeler içerdiğini ve temel ayrıntılarda bile eksiklik olduğunu göstermiştir. Dolayısıyla cerrahi raporlar mediko-legal malpraktis durumlarında, sıklıkla doktorların aleyhine delil olarak kullanılmaktadır. Çeşitli eğitim kurumları ve uzmanlık dernekleri, iyi bir tıbbi uygulama için kendi görüşlerini bildirmiştir. Ancak halen bu konuda bir fikir birliği yoktur. İçeriğin standardize edilmesi; verilerdeki belirsizlik ve ihmali azaltarak, güvenliği artırır. Cerrahi eğitim, denetim ve özel kontrol listesi kullanımı daha kaliteli ameliyat notları üretecektir. Önceki çalışmalar, hatırlatıcı notların veya proforma temelli kılavuzların daha iyi ameliyat raporu oluşturulmasına yardımcı olduğunu göstermiştir. Ameliyat notlarının en etkili kayıt yöntemi bir operatif veritabanı oluşturmaktır. Mükemmel bir veritabanı oluşturmanın; okunaklı bir ameliyat raporu elde etme, otomatik kodlama ve otomatik evreleme avantajları vardır.

Anahtar kelimeler: Ameliyat raporu, Ameliyat notu, Tıbbi kayıt, Cerrahi eğitim,

ABSTRACT

Operation notes are an important parts of medical records for clinical, academic and medicolegal reasons. Medical and ethic councils around the world advise doctors to keep accurate, comprehensive, contemporaneous medical notes. Providing an appropriate operation note is not only a good practice, it is a requirement. Many studies have shown that operative notes often have contradictive statements and lack basic details. As a result surgical notes are often produced as evidence against doctors in medico-legal malpractice cases. Several colleges and specialist societies and the medical defence organisation have published their own perspectives for good medical practice. However there was not a consensus at this issue for today. Standardisation of content will improve safety by reducing opportunities for ambiguity or omission of data. Surgical education, audit and the use of a specific checklist produces better quality operation notes. Previous studies have shown that aide-memoire or proforma based guidelines help produce better operations notes. The most effective method of recording operation notes would be an operative database. The advantages of excellent database include a printed legible operative record, automatic coding and automatic grading.

Key Words: Surgery report, Surgery note, Medical note, Surgical education

Turkish Medical Journal 2010;4(3):142-145

Bilimsel yol gösterici olması yanı sıra idari, sosyal, ekonomik ve hukuksal öneme sahip olan tıbbi kayıtlar; hekimlik mesleğinin ayrılmaz bir parçasıdır ve sağlık hizmeti sunan herkes, kaydettiği bilgilerin eksikliği ve yanlışlığından sorumludur. Sunulan sağlık hizmetinin tanı veya tedaviye yönelik olması, ücretli ya da ücretsiz olması bu sorumluluğu değiştirmez. Günümüzde kanıta dayalı tıp ve hukuksal kavramların yaygınlaşması ve daha kapsamlı hale gelmesi ile alınan karar ve yapılan uygulamaların belgelendirilmesi bir zorunluluk haline gelmiştir. Dolayısıyla tıbbi kayıtlar gerektiğinde kanıt olarak mahkemelere sunulabileceğinden son derece önemli belgelerdir ve düzenli, doğru, ayrıntılı olarak tutulmaları gerekir.

Tıbbi kayıtlar içinde; ameliyat notları mediko-legal olarak en sık irdelenen belgeler olup yanlış ve eksik yazılması, uygulayıcıların ve kurumların savunmalarında sıkıntı yaratmaktadır.¹ İngiltere’de 1992 yılında yayınlanan bir ulusal raporda; perioperatif ölüm olgularının gizli soruşturma dosyalarında bulunan çeşitli uzmanlık dallarına ait ameliyat raporlarının incelendiği ve raporlar arasında belirgin çelişkiler bulunduğu bildirilmiştir.² Çeşitli merkezlerde kaydedilen ameliyat raporlarını değerlendiren pek çok yazıda ise saptanan hata ve eksikliklerin önemli oranlarda olduğu görülmüştür.^{3,5}

Ameliyat notlarının yazılmasının nasıl olması gerektiği ve nasıl öğretileceği tıbbi çalışmalarda nadiren yer bulmaktadır.⁵ Günümüzde halen çoğu merkezde

ameliyat raporları elle yazılmakta, merkezi bilgi ağı ve arşivleme yetersiz olmaktadır. Oysa el yazısı ile tutulmuş raporların sıklıkla tamamlanamamış olduğu, düzeltilmesinin zor ve okuma sıkıntısı taşıdığı bilinir.

Bu eksikliklerden yola çıkarak İngiltere Kraliyet Cerrahi Koleji (The Royal College of Surgeons of England), 1990 ve 1994 yıllarında ‘Klinisyenler için tıbbi kayıt ve not tutma kılavuzu’nu (Guidelines for Clinicians on Medical Records and Notes) yayınlamakla temel içerik ve prensipler oluşturmaya çalıştı.⁶ Aynı kuruluşun 2008 yılında çıkan ‘İyi Cerrahi Uygulama’ (Good Surgical Practice) isimli yayınında ise diğer tıbbi kayıtlarla birlikte ameliyat notlarına da değinilerek aşağıdaki konulara dikkat edilmesi ve içermesi gerektiği bildirildi.⁷ Ülkemizde uygulanmakta olan “Tababet ve Şuabatı San’atlarının Tarzı İcrasına Dair Kanun”, “Yataklı Tedavi Kurumları İşletme Yönetmeliği” ve “Yataklı Tedavi Kurumları Tıbbi Kayıt ve Arşiv Hizmetleri Yönergesi” doğrultusunda hasta kayıtları düzenlenmektedir.⁸⁻¹⁰ Bu düzenlemelere göre sağlık hizmeti sunulan herkesin kayıtlarının tutulma zorunluluğu vardır. Hasta, hasta vekili ya da kanuni temsilcileri ilgili belgeleri inceleme, bir örneğini alma, eksik, belirsiz, hatalı bilgilerin tamamlanmasını, açıklanmasını ve düzeltilmesini isteme ya da itiraz etme hakkına sahiptir. Muayene, tanı veya tedavi amacıyla gelen hastalara, yaralılarına, acil ve adli olgulara ait kayıtların toplanmasına ve bu belgelerin sonraki başvurularında hastalara, araştırmacılara ya da çeşitli kurumlarca istenildiğinde hazır bulundurulması için merkezi bir tıbbi kayıt ve arşiv sistemi içinde muhafaza edilmesine ilişkin usul ve esaslar belirlenmiştir. (Tablo-2)’de T.C.Sağlık Bakanlığınca yataklı tedavi kurumlarında kullanılmak üzere tasarlanan ameliyat kağıdı görülmektedir.

Ameliyat raporlarının yazılması teknik bir konu olup, tanıları, ortaya çıkan tablonun bilimsel tarifi, yapılan işlemin nedenleri ve uygulama şeklinin doğru anlatılması ancak belirli bir mesleki birikimle olasıdır. Günlük iş yoğunluğu ve hastanın iyilik haline odaklı bakış açısı, genellikle bu konuyu hekimin zihninde ikinci plana itmekte ve ameliyat raporu yazma işi, pratikte meslekte yeni olan asistanların üzerine yıkılmaktadır. Onlar da ameliyat sahasında görebildikleri kadarıyla ya da benzer eski ameliyat notlarına bakarak görevlerini yerine getirmektedir.

Tablo-1: İngiltere Kraliyet Cerrahi Koleji’nin kılavuzuna göre ameliyat notu yazımında bulunması gereken bilgiler.

- Ameliyat notlarının okunaklı olması
- Ameliyatın yapıldığı tarih ve süresi
- Acil veya elektif işlem olduğunun belirtilmesi
- Ameliyat ekibinin adları
- Yapılan ameliyatın adı
- İnsizyon şekli
- Tanı (Preoperatif/Operatif)
- Ameliyatta saptanan bulgular
- Ameliyat süresince oluşan problem ve komplikasyonlar
- Yapılan ilave işlemler ve yapılma sebepleri
- Alınan, ilave edilen veya değiştirilen doku veya dokuların özellikleri
- Herhangi bir protez yada implant kullanılmışsa tanımlanması ve seri numarasının kaydedilmesi
- Kapatma tekniğinin özellikleri
- Ameliyat sonrası için bakım talimatları
- İmza-onay

Tablo-2: T.C.Sağlık Bakanlığınca yataklı tedavi kurumlarında kullanılmak üzere tasarlanan ameliyat kağıdı.

T.C.
Sağlık ve Sosyal Yardım Bakanlığı
.....Hastanesi

Ek No : 12

AMELİYAT KAĞIDI

Adı ve Soyadı :		Ameliyat öncesi tanısı :	
Yaşı :		Hasta Kabul No :	
Yapılan ameliyat :		Asistan :	
Operatör :		Asistan :	
Asistan :		Narkozitör :	
Ameliyatın Evresi :		Hemşire :	
.....		Hemşire :	
Ameliyat sorusu TANI :			
Narkoz (türü, seyri, yan etkileri, alınan önlemler) :			
.....			
Ameliyatı yapan doktorun		Narkozu verenin	
Adı, Soyadı, İmzası		Adı, Soyadı, İmzası	

Not : Hasta dosyasında saklanacaktır.

Form No : 63

Ortaya çıkan ameliyat notu onu yazan kişinin özel bilgi, donanım ve yaklaşımını yansıtır. Bu açıdan yazılacak bilgiler ameliyat ekibince kritik edilmeli, fikir birliği sağlanmalı ve kıdemli hekimlerce yeniden gözden geçirilip onaylandıktan sonra kayıtlara geçirilmelidir.

Yapılan bir çalışmada 274 cerrahi asistanıyla görüşülmüş, bu hekimlerin %73' ünün yazdıklarının sonradan düzeltilmesi gerektiği tespit edilmiş, %56'sının yazdıklarını tekrar gözden geçirmede, %80'inin eski

ameliyat raporlarını okuyarak ameliyat raporu yazmayı öğrendikleri ve %75'i herhangi bir formal program kullanmadığı ortaya çıkmıştır¹¹. Bu nedenle cerrahi ameliyat raporu yazmak cerrahi eğitim programlarının bir parçası olarak kabul edilmelidir.^{5,11,12}

Yapılan işlemler, kullanılan malzemeler, ekipteki kişiler, ameliyat esnasındaki bulgu ve gelişmeler kolaylıkla unutulabileceğinden ameliyat sonrası mümkün olan en kısa zamanda yazılmalı ve kısa hatırlatıcı bilgi notları tutulmalıdır.¹³ Ameliyat salonunda yazılan notların gerek zaman kısıtlılığı gerekse konfor eksikliği sebebiyle doğru ve okunaklı olmayabileceği unutulmamalıdır.³

Değerlendirme kriterleri göz önüne alındığında elektronik kayıtların doğruluk oranları daha yüksektir. En etkili yöntem bir operatif veritabanı oluşturmaktır. Böylece otomatik kodlama, tanı ve evreleme yapılabilir. Bu şekilde bilimsel çalışmalarda kolaylaşır.⁵ Sık yapılan ameliyatlara için bir proforma-elektronik format kullanılması gözden kaçan detayları da azaltacaktır. Bu formlar üzerinde bulunan anatomik bölgeye uygun ve üzerinde çizimle gösterilebilecek şekiller, yapılan işlemin daha kolay anlaşılmasını sağlar.⁴ İşleme özel klavuzlar hazırlanması da operasyon notlarının kalitesini artıracaktır.¹⁴

Operasyon notu yazmak cerrahi eğitimin bir parçasıdır.¹⁴ Bu konuda kurum ve kuruluşlar, özellikle cerrahi dernekleri; kurslar, seminerler düzenlemeli kitap- broşürler hazırlamalı ve elektronik ortamda ameliyat standartlarını belirlemeye çalışmalıdır. Kurulacak internet sistemiyle çelişkili konularda, örneğin birden fazla farklı branş hekimlerinin ameliyata girdiği yada tedavi uyguladığı olgularda nasıl rapor edileceği gibi konulara açıklık getirmeye çalışılmalıdır.

KAYNAKLAR

1. K. Payne, A. Rajkumar, S. Ridley, A. El-Tahir. The Standard of operative notes within a General Surgery Department. The Online Journal of Clinical Audits. 2010; 3(1). Available: <http://www.clinicalaudits.com/index.php/ojca/user/register>.
2. E. A. Campling, H.B. Devlin, R.W. Hoile, J.N. Lunn. The report of the national confidential enquiry into perioperative deaths 1992/1993 London: National Confidential Enquiry into perioperative deaths 1995.
3. B.A. Rogers, J. Pleat. Is there adequate information on operation notes? The application of the Royal College of Surgeons of England guidelines. J Perioper Pract. 2010; 20 (9): 339-42.
4. A. Rogers, M. Bunting, A. Atherstone. The quality of operative notes at general surgery unit. S Afr Med J 2008; 98(9): 726-8.
5. L. P. Lefter, S. R. Walker, F. Dewhurst, W. L. Turner. An audit of operative notes: facts and ways to improve. ANZ J Surg 2008; 78: 800-2.
6. The Royal College of Surgeons of England. Guidelines for Clinicians on Medical Records and Notes. London: 1990 (Revised ed. 1994).
7. The Royal College of Surgeons of England. Good surgical Practice. 2008. <http://www.rcseng.ac.uk/publications/docs/good-surgical-practice-1>.
8. T.C. Sağlık Bakanlığı. Tababet ve Şuabatı San'atlarının Tarzı İcrasına Dair Kanun. R.G. Tarihi:04.04.1928 R.G. Sayısı: 863, <http://www.saglik.gov.tr/TR/belge/1-460/sayisi1219--rg-tarihi04041928--rg-sayisi863-tababet-ve-.html>.
9. T.C. Sağlık Bakanlığı. Yataklı Tedavi Kurumları İşletme Yönetmeliği. <http://www.saglik.gov.tr/TR/belge/1-10615/yatakli-tedavi-kurumlari-isletme-yonetmeli-son-degisi-.html>.
10. T.C. Sağlık Bakanlığı. Yataklı tedavi kurumları tıbbi kayıt ve arşiv hizmetleri yönergesi. http://www.saglik.gov.tr/extras/mevzuat/y_tk_arsiv.pdf.
11. L. M. Gillman, A. Vergis, K. Hardy, J. Park, M. Taylor. Resident training and the dictated operative report: a national perspective. Can J Surg 2010; 53 (4): 246-250.
12. A. C. Eichholz, B. J. Van Voorhis, J. I. Sorosky, B. J. Smith, A. K. Sood. Operative note dictation: Should it be taught routinely in residency programs? Obstet Gynecol 2004;103: 342-6.
13. A. Shayah, FO Agada, S Gunasekaran, P.Jassar, RJA England. The quality of operative note taking: an audit using the Royal Collage of Surgeons as the gold Standard. Int J Clin Pract 2007; 61 (4): 677-9.
14. L. S. G. L. Wauben, R. H. M. Goossens, J. F. Lange. Evaluation of operative notes concerning Laparoscopic Cholecystectomy: are standards being met? World J Surg 2010; 34: 903-9.

SİSTEMİK SKLEROZDA ANTIOKSİDAN TEDAVİLER

ANTIOXIDANT TREATMENTS IN SYSTEMIC SCLEROSIS

Dr. Şükran ERTEN

Atatürk Eğitim ve Araştırma Hastanesi,
Romatoloji Bölümü,
ANKARA

Yazışma Adresi / Correspondence:

Uz. Dr. Şükran ERTEN,
Ankara Atatürk Eğitim ve Araştırma
Hastanesi Romatoloji Bölümü
06510 ANKARA
e-mail: sukranerten@yahoo.com

ÖZET

Serbest oksijen radikalleri aşırı miktarda üretildiklerinde oksidatif stres ortaya çıkar. Hücreler oksidatif strese karşı intrasellüler antioksidanlar (glutasyon, α-tokoferol, askorbik asit, β-karoten) ve antioksidan enzimler (superoksit dismutaz, katalaz, glutasyon peroksidaz) yoluyla korunurlar. Eğer bu sistem oksidatif stresle mücadele edemezse, hücre hasarı hatta hücre ölümü ortaya çıkar. Serbest radikaller, mikrovasküler endotel hasarı yoluyla sistemik skleroz patogenezinde önemlidirler. Bu kısır döngüyü kırmak için antioksidan maddelerin sistemik sklerozda kullanımını araştıran çeşitli çalışmalar vardır. Bu derlemede sistemik sklerozda antioksidan tedaviler değerlendirildi.

Anahtar kelimeler: sistemik skleroz, oksidatif stres, antioksidanlar

ABSTRACT

Oxidative stres occurs when oxygen free radicals were produced in excess amounts. Cells are protected against oxidative stres with intracellular antioxidants (glutathione, α-tokopherol, ascorbic acid, β-karoten) and antioxidant enzymes (superoxide dismutase, catalase, glutathione peroxidase). If this system can not come through oxidative stres, cell damage or even cell death occurs. Oxygen free radicals are important in the pathogenesis of systemic sclerosis by way of microvascular endothelial damage. In order to prevent this vicious cycle, there are several studies evaluating usage of antioxidants in systemic sclerosis. In this review, antioxidant therapies in systemic sclerosis were evaluated.

Key words: systemic sclerosis, oxidative stres, antioxidants

Turkish Medical Journal 2010;4(3):146-149

Serbest oksijen radikalleri (SOR), insan vücudunda aşırı miktarda üretildiklerinde oksidatif stres ortaya çıkar. Bu durum antioksidan konsantrasyonunun çok düşük olduğu (örneğin ciddi malnütrisyon, α-tokoferol ve vitamin-C gibi) durumlarda ya da serbest radikal oluşumunun arttığı durumlarda ortaya çıkar.¹ Hücreler, hafif oksidatif stresi antioksidan savunma enzimlerinin ve diğer koruyucu proteinlerin sentezini artırarak tolere eder. Hücreler oksidatif strese karşı intrasellüler antioksidanlar (glutasyon, α-tokoferol, askorbik asit, β-karoten) ve antioksidan enzimler (süperoksit dismutaz [SOD], katalaz, glutasyon peroksidaz) ile korunurlar. Bu faktörler SOR'nin neden olduğu oksidatif stresi, hayati hücresel komponentler hasar görmeden azaltırlar. Eğer bu sistem oksidatif stresle mücadele edemezse, hücre hasarı hatta hücre ölümü ortaya çıkar. DNA, proteinler ve lipidlere karşı oksidatif hasar, DNA zincir kırıklarına, protein yıkımına ve lipid peroksidasyonuna neden olarak hücre hasarı ya da yıkımını gerçekleştirir. Oksidatif stresin neden olduğu hücre ölümü, hücre nekrozu ya da apopitozu yoluyla ortaya çıkar. Oksidatif stres hücre içi serbest Ca²⁺'da artışa neden olur ve hücre içi Fe salınımı yoluyla OH⁻ üretimini katalizler.²

Sonuçta serbest radikaller, mikrovasküler endotel hasarı yoluyla sistemik

skleroz patogenezinde önemlidirler ve lümende daralma ve iskemiye, sonuçta da serbest radikallerin oluştuğu endotel hücre hasarının, intimal kalınlaşmanın ve fibrozunun olduğu bir kısır döngünün başlamasına neden olurlar.³

Acaba bu kısır döngüyü kırmak mümkün müdür? Antioksidan tedavi oksidatif hasarı gerçekten önler mi?

Endotel hasarı, Raynaud Fenomeninde (RF) ve sistemik skleroz (SSc) gelişiminde önemli role sahiptir. Vasküler endotelin bariyer fonksiyonunun korunması kritik öneme sahiptir. Oksidatif stres durumunda endotel zarın sıvılara karşı geçirgenliği artar. Oksidatif stres hasarı bu fonksiyonu bozar. Çeşitli çalışmalarda, antioksidanların endotel hasarını nasıl geri döndürdükleri, azalmış antioksidan kapasitenin vasküler endotel oksidatif hasara maruz bıraktığı gösterilmiştir.

Lipozomal kapsüllü SOD verilen 3 hastada klinik yarar sağlandığı rapor edilmiştir.⁴

Endotel kaynaklı nitrik oksitin SOR ile inaktivasyonu anormal vasküler reaktiviteye katkı sağlar. Diyabette, endotele bağlı vazodilatasyon, vitamin C infüzyonu ile artar ve SOD ile glutasyon, glukozun damar hücreleri üzerindeki oksidatif hasarını önler.⁵ Koroner arter hastalarında askorbik asit, endotelial vazomotor disfonksiyonu geri döndürür ve antioksidan tedavi, endotelial vazomotor yanıtı artırarak endotele bağlı koroner vazodilatasyonun devamlılığını sağlar.⁶

Kronik sigara içenlerde endotel disfonksiyonu ve endotele bağlı fonksiyon vitamin C verilmesiyle belirgin olarak düzelir. Ancak endotele bağlı olmayan yanıtlar (örneğin Na nitroprussite yanıt) düzelmez.⁷

Endotel hücre kültürlerinde, bazı antioksidanlar (dimetil sülfoksit ve O-phenanthroline) apoptozu engellemiştir ve allopurinol OH⁻ yakalayarak endotel korunmasına katkı sağlar. Pulmoner arter hücre kültürlerinde resveratrol, nitrit salınımını artırır ve endotel hücrelerinin proliferasyonunu baskılar.⁸

Vasküler endotel için yüksek afiniteye sahip bir Lazaroid olan Trilazad Mesylate, oksidatif hasar sırasında endotele bağlı relaksasyon fonksiyonunu koru-

arak ve serbest radikallere bağlı lipid peroksidasyonunu engelleyerek endoteli SOR'nin akut hasarından korur ve serbest radikallerin endotel hücreler üzerine etkilerini antagonize ederek kan-beyin bariyerini korur. Trilazad ile tedavi edilen hayvanlarda vitamin E ve vitamin C'nin düzeyleri korunmuştur. Çünkü ilaç SOR oluşumunu engelleyerek bu vitaminlerin tüketimini azaltır.⁹

Merkezi sinir sistemi hasarı, iskemisi veya subaraknoid kanamanın hayvan modellerinde, Lazaroid tedavi travma sonrası gelişen mikrovasküler hipoperfüzyonu ya da post subaraknoid kanama akut ve gecikmiş vazospazmını önler.¹⁰ Bu bilgilere göre antioksidan desteği ve Lazaroid gibi ilaçların verilmesi endoteli koruyabilir ve SOR'ne bağlı kısır döngüyü kırmak ve SSc gelişimini engellemek mümkün olabilir. Bundan dolayı bir antioksidan tedavi, hastalığın ilerlemesini engellemesi bakımından erken dönemde etkili olabilir.

RF ve SSc patogenezinde diğer bir anahtar nokta hücre membranlarının ve plazma lipoproteinlerinin çok sayıda sitotoksik son ürün oluşmasına neden olan lipid peroksidasyonudur. Daha da önemlisi okside LDL, vasküler hücrelerde zaman ve doza bağlı şekilde apoptozu indükler, monositler için kemotaktiktir, monosit endotelial hücre etkileşimini ve bağ dokusu oluşumunu uyarır; böylece perivasküler inflamatuvar infiltratın ve kalınlaşma ve fibrozun devamlılığını sağlar. Bu nedenle lipid peroksidasyon ürünlerinin özellikle okside LDL'nin azalması ve oksidasyona olan duyarlılığı erken vasküler hasarı ve SOR'nin indüklediği monositlerin toplanmasını önleyerek azaltılabilir böylece SSc'da serbest radikal kısır döngüsünün bir basamağını daha bloke eder.¹¹

In vivo ve in vitro çalışmalarda, melatonin ve vitamin E'nin her ikisinin de lipid peroksidasyonunu, nükleer DNA'ya karşı oksidatif hasarı ve iskemi reperfüzyon hasarını azalttıkları gösterilmiştir. Askorbik asit ve vitamin E, LDL'nin peroksidasyonunu ve sonuçta sitotoksisiteyi azaltarak ilave antioksidan etki sağlarlar. Daha da önemlisi bu antioksidanlar, okside LDL'nin sitotoksik etkilerini hücresele düzeyde önleyebilirler. Bu koruyucu etkiler, düşük antioksidan konsantrasyonlarında sağlanırken, yüksek düzeylerde antioksidanların kendileri de sitotoksisite gösterebilir.¹² Res-

veratrolün LDL'yi peroksidatif yıkıma karşı koruduğu, intrasellüler adezyon molekülü (ICAM-1) ve vasküler hücre adezyon molekülü 1 (VCAM-1)'in ekspresyonunu ve monositlerle nötrofillerin endotel hücrelerine adezyonunu inhibe ettiği gösterilmiştir.¹³

Beklemiş sarmısak ekstresinin önemli yapı birimi olan S-allylcysteine, LDL oksidasyonunu inhibe eder ve peroksitleri ortamdaki uzaklaştırarak ve hücre içi glutatyon tüketimini önleyerek, okside LDL ile indüklenmiş hücre hasarını minimize eder.¹⁴ SOD, okside LDL'nin endotel hücrelerine oluşturduğu apoptozu önler.

Sigara içenlerde, diyetle vitamin C verilmesi monositlerin endotele adezyonunu azaltırken, sigara içmeyenlerde etkilemez.¹⁵ Vitamin C verilmesi, okside LDL'nin indüklediği lökosit platelet adezyonunu ve agregat oluşumunu önler. Bu koruyucu etkiler vitamin C'nin diyetle ya da destek tedavisi ile plazmada kolayca ulaşılacağı dozlarda görülürken, inhibitör etki yağda çözülen antioksidanlar, vitamin E ve probukol ile ortaya çıkmaz.¹⁶

Yeni Selenyum kapsayan maddeler, glutatyon peroksidaz gibi davranırlar, endotel hücrelerini taklit ederler ve korurlar. VCAM-1 gibi adezyon moleküllerinin endotelial ekspresyonunu azaltarak, lökositlerin ve aktive nötrofillerin endotel hücrelerine adezyonunu inhibe ederler.¹⁷ Lazaroidler de monositlerin birikimi üzerine benzer etkiler gösterirler. Trilazad tedavisi nötrofillerin, iskemik beyine adezyonunu ve infiltrasyonunu azaltır.

Probukol RF ve SSc hastalarında, monosit adezyonunu inhibe eder, serum kolesterol düzeyleriyle LDL'nin oksidasyona duyarlılığını azaltır; sonuçta okside LDL vasküler hasara neden olabileceğinden probukol tedavisinin SSc ve RF'de endotel hücrelerini oksidatif stress hasarından korumak gibi ilave yararlı etkileri olabilir. Probukol, Reynaud ataklarının sıklığını ve şiddetini azaltmada nifedipinden daha etkili, vasküler endotele karşı güçlü bir antioksidandır.¹⁸

Antioksidanlar, LDL'nin oksidasyonundan dolayı oluşan hasara karşı hücreleri korumada iki çeşit savunma sistemi kullanırlar: LDL oksidasyonunu ve sonuçta sitotoksitesini engelleyerek ve hücrel

düzeyde okside LDL'nin sitotoksik etkilerine karşı dirençlerini artırarak korurlar. Bu strateji reaktif oksijen türevlerini üreten ve SSc kısır döngüsünde merkez olan inflamatuvar perivasküler infiltratı azaltır. Bu SSc kısır döngüsü çok sayıda hipoksi reperfüzyon hasarı epizodlarıyla başlar ve reaktif oksijen türevi üretimiyle endotelial hasara neden olur. Bundan dolayı alternatif yol endotelin normal fonksiyonlarının korunması yoluyla vasküler tonusun kontrolünün idamesi olabilir. Buna ulaşmak için temel basamaklar, reperfüzyon hasarının epizodlarının azaltılması ve sonuçta SOR oluşumunun engellenmesidir. Bu hedefe antioksidan verilip reaktif oksijen türevlerinin endotel duvarına etkisini azaltmanın yanısıra kalsiyum (Ca) antagonistleri ya da diğer vazodilatörlerle RF sıklığını azaltıp, reaktif oksijen türevi oluşumunu azaltarak ulaşılabilir.¹¹

Ca kanal blokerleri şu an en popüler ilaçlardır ve RF için ilk tercihtirler. Yeni çıkan Ca antagonistlerinin RF sıklığını, şiddetini ve RF'ye bağlı fonksiyon bozukluğunu azaltıcı etkileri vardır ve reaktif oksijen türevi oluşumunu azaltmada faydalıdır.¹⁹ Fakat Ca kanal blokerlerinin daha spesifik antioksidan aktiviteleri var gibi görünmektedir.²⁰ Lipofilik Ca kanal blokerleri membran antioksidan aktivitesi gösterirler ve kendi antagonist güçlerine paralel antioksidan koruyucu etkiler göstererek, serbest radikal hasarına karşı endotelial hücre büyüme kapasitesini korurlar. Aterosklerozun deneysel modelinde nicanartine, hidrojen peroksidin kontraktile üzerine etkisini ve plak gelişimini azaltarak endotel fonksiyonlarını düzeltir.²¹ Bir hayvan modelinde verapamil ve diltiazem, N-asetil sisteinle beraber pek çok organ ve dokuda ödem gelişimini ve endotelial hasarı önler.²²

Son zamanlarda 50 SSc hastası ile yapılan bir çalışmada intravenöz N-acetylcystein'in iskemik ülserler ve RF'de faydalı olduğu gösterilmiştir.²³

SSc'da ortaya çıkan dijital ülserlerin tedavisinde topikal uygulanan vitamin E'nin yara iyileşmesini hızlandırmada ve ağrıyı azaltmada etkili olduğu gösterilmiştir.²⁴ Vitamin D 'ye Pentoksifilin eklenmesi deri fibrozunda azalmaya yardımcı olmuştur.²⁵

İloprostun SSc'de oksidatif stresi akut olarak düşürdüğü de bildirilmiştir.²⁶

Sonuç olarak daha önce aterosklerozda önerildiği şekilde, vitamin C, vitamin E ve diğer ilaçlar (probu-

kol, lazaroidler, resveratrol) ile antioksidan tedavi oksidatif stresin maksimal ve damarların hedef olduğu SSc'nin erken döneminde faydalı olabilir.²⁷ Azalmış antioksidan kapasitenin korunması, oksidatif stresin azaltılmasında, direkt sitoprotektif etkiyle endotel

hücrelerinin korunmasında ve sitokinlerin ve hücre adezyon moleküllerinin azaltılması yanında oksidatif stres ürünlerinin nötralizasyonu gibi mekanizmalarla mümkün görünmektedir.

KAYNAKLAR

1. Levy Y, George J, Langevitz P, et al. Elevated homocysteine levels in patients with Raynaud's syndrome. *J Rheumatol* 1999;26:2383-5.
2. Rosen A, Casciola-Rosen L, Wigley F. Role of metal-catalysed oxidation reactions in the early pathogenesis of scleroderma. *Curr Opin Rheumatol* 1997;9:538-43.
3. Wayner DDM, Burton GW, Ingold KU, Barclay LRC, Locke SJ. The relative contributions of vitamin E, urate, ascorbate and proteins to the peroxylradical trapping capacity of human blood plasma. *Biochem Biophys Acta* 1987;924:408-19.
4. Niwa Y, Somiya K, Michelson AM, Puget K. Effect of liposomal-encapsulated superoxide dismutase on active oxygen-related human disorders. A preliminary study. *Free Rad Res Comms* 1985;1:137-53.
5. Curcio F, Pecoraro I, Dello Russo P, Faletti E, Perella G, Ceriello A. SOD and GSH inhibit the high glucose induced oxidative damage and the PDGF increased secretion in cultured human endothelial cells. *Thromb Haemost* 1995;74:969-73.
6. Anderson TJ, Meredith IT, Yeung AC, Frei B, Selwyn AP, Ganz P. The effect of cholesterol lowering and antioxidant therapy on endothelium dependent coronary vasomotion. *N Engl J Med* 1995;332:488-93.
7. Heitzer T, Just H, Munzel T. Antioxidant vitamin C improves endothelial dysfunction in chronic smokers. *Circulation* 1996;94:6-9.
8. Hsieh TC, Juan G, Darzynkiewicz Z, Wu JM. Resveratrol increases nitric oxide synthase, induces accumulation of and p53 and p21 (WAF1/CIP1), suppress cultured bovine pulmonary artery endothelial cell proliferation by perturbing progression through S and G2. *Cancer Res* 1999;59:2511-96.
9. Sato PH, Hall ED. Trilazad mesylate protects vitamin E and C in brain ischemia reperfusion injury. *J Neurochem* 1992;58:2263-8.
10. Hall Ed, McCall JM, Means ED. Therapeutic potential of the lazaroide (21-aminosteroids) in acute central nervous system trauma, ischemia and subarachnoid hemorrhage. *Adv Pharmacol* 1994;28:221-65.
11. Simonini G, Alberto P, Sergio G, Fernanda F, Matucci Cerinic M. Emerging potentials for an antioxidant therapy as a new approach to the treatment of systemic sclerosis. *Toxicology* 2000;155:1-15.
12. Negre-Salvayre A, Mabile L, Delchambre J, Salvayre R. Alpha-Tocopherol, ascorbic acid, and rutin inhibit synergistically the copper-promoted LDL oxidation and the cytotoxicity of oxidised LDL to cultured endothelial cells. *Biol Trace Elem Res* 1995;47:81-91.
13. Ferrero ME, Bertelli AE, Fulgenzi A, et al. Activity in vitro of resveratrol on granulocyte adhesion to endothelium. *Am.J. Clin. Nutr.* 1998;68:1208-14.
14. İde N, Lau BH. S-allylcysteine attenuates oxidative stress in endothelial cells. *Drug Dev Ind Pharm* 1999;25:619-24.
15. Weber C, Erl W, Weber K, Weber PC. Increased adhesiveness of isolated monocytes to endothelium is prevented by vitamin C intake in smokers. *Circulation* 1996;148:92.
16. Lehr HA, Frei B, Olofsson AM, Carew TE, Arfors KE. Protection from oxidised LDL-induced leukocyte adhesion to microvascular and macrovascular endothelium in vivo by vitamin C but not by vitamin E. *Circulation* 1995;91:1525-32.
17. Chaudiere J, Moutet M, D'Alessio P. Antioxidant and antiinflammatory protection of vascular endothelial cells by new synthetic mimics of glutathione peroxidase. *C R Sances Soc Biol Fill* 1995;189:861-82.
18. Denton CP, Bunce TD, Wilson H, Howell K, Bruckdorfer KR, Black CM. Antioxidant therapy for Raynaud's phenomenon controlled trial comparing probucol with nifedipine. *Arth Rheum* 1995;38(suppl.), S152.
19. Sturgill MG, Seibold JR. Rational use of calcium channel antagonists in Raynaud's phenomenon. *Curr Opin Rheumatol* 1998;10:584-8.
20. Mak IT, Weglicki WB. Antioxidant activity of calcium channel blocking drugs. *Methods Enzymol* 1994;234:620-30.
21. Hainle H, Wulfroth P, Quack G, Lang F. Effects of the new antioxidant nicanartine in an experimental model of atherosclerosis. *Arzneim* 1996;46:956-9.
22. Wang XD, Deng XM, Hareldsen P, Andersson R, Ihse I. Antioxidant and calcium channel blockers counteract endothelial barrier injury induced by acute pancreatitis in rats. *Scand J Gast* 1995;30:1129-36.
23. Rosato E, Borghese F, Pisarri S, Salsano F. The treatment with N-acetylcysteine of Raynaud's phenomenon and ischemic ulcers therapy in sclerodermic patients: a prospective observational study of 50 patients. *Clin Rheumatol*. 2009;28(12):1379-84.
24. Fiori G, Galluccio F, Braschi F, Amanzi L, Miniati I, Conforti ML, Del Rosso A, Generini S, Candelieri A, Magonio A, Goretti R, Rasero L, Matucci-Cerinic M. Vitamin E gel reduces time of healing of digital ulcers in systemic sclerosis. *Clin Exp Rheumatol*. 2009 May-Jun;27(3 Suppl 54):51-4.
25. de Souza RB, Macedo AR, Kuruma KA, Macedo PA, Borges CT. Pentoxifylline in association with vitamin E reduces cutaneous fibrosis in systemic sclerosis. *Clin Rheumatol* 2009;28(10):1207-12.
26. Erre GL, De Muro P, Dellacà P, Fenu P, Cherchi GM, Faedda R, Passiu G. Iloprost therapy acutely decreases oxidative stress in patients affected by systemic sclerosis. *Clin Exp Rheumatol*. 2008 Nov-Dec;26(6):1095-8.
27. Plane F, Jacobs M, McManus D, Bruckdorfer KR. Probuco and other antioxidants prevent the inhibition of endothelium-dependent relaxation by low density lipoproteins. *Atherosclerosis*. 1993;103(1):73-9.



Türk Tıp Dergisi

YAZARLARA

GENEL BİLGİLER

Türk Tıp Dergisi, Ankara Atatürk Eğitim ve Araştırma Hastanesi'nin süreli bilimsel yayın organıdır ve yılda üç sayı olarak yayınlanır. Tıbbın her dalı ile ilgili olabilecek retrospektif, prospektif veya deneysel araştırma, derleme, olgu sunumu, editöryal yorum/tartışma, editöre mektup, tıbbi kitap değerlendirmeleri, ve tıp gündemini belirleyen güncel konuları yayınlayan, ulusal ve uluslararası tüm tıp camiasına ulaşmayı hedefleyen bilimsel dergidir.

Dergi yayınladığı makalelerde, konu ile ilgili en yüksek etik ve bilimsel standartlarda olması ve ticari kaygılarda olmaması şartını gözetmektedir. Editörler ve yayıncı, reklâm amacı ile verilen ticari ürünlerin özellikleri ve açıklamaları konusunda hiçbir garanti vermemekte ve sorumluluk kabul etmemektedir. Yayınlanmak için gönderilen makalelerin daha önce başka bir yerde yayınlanmamış veya yayınlanmak üzere gönderilmemiş olması gerekir. Eğer makalede daha önce yayınlanmış; alıntı yazı, tablo, resim vs. mevcut ise makale yazarı, yayın hakkı sahibi ve yazarlarından yazılı izin almak ve bunu makalede belirtmek zorundadır. Bilimsel toplantılarda sunulan özetler, makalede belirtilmesi koşulu ile kabul edilir.

Dergiye gönderilen makale biçimsel esaslara uygun ise, editör ve en az iki danışmanın incelemesinden geçip, gerek görüldüğü takdirde, istenen değişiklikler yazarlarca yapıldıktan sonra yayınlanır.

Makale bilimsel değerlendirme için işleme alındıktan sonra, yayın hakları devir formunda belirtilmiş olan yazar isimleri ve sıralaması esas alınır.

BAŞVURU VE DEĞERLENDİRME

Türk Tıp Dergisi'ne makale göndermek için ; www.ataturkhastanesi.gov.tr/ttd adresindeki "Online Makale Gönder" linkini tıklayınız (Yalnızca bu yolla gönderilen makaleler işleme alınmaktadır). Makalelerinize ilgili tüm işlemleri de bu adresten takip edebilirsiniz.

BİLİMSEL SORUMLULUK

Tüm yazarların gönderilen makalede akademik-bilimsel olarak doğrudan katkısı olmalıdır. Yazar olarak belirlenen isim aşağıdaki özelliklerin tamamına sahip olmalıdır: -Makaledeki çalışmayı planlamalı veya yapmalı, -Makaleyi yazmalı veya revize etmeli, -Son halini kabul etmelidir. Makalelerin bilimsel kurallara uygunluğu yazarların sorumluluğundadır.

ETİK SORUMLULUK

Dergi, insan ögesinin içinde bulunduğu tüm çalışmalarda Helsinki Deklarasyonu Prensipleri'ne uygunluk (<http://www.wma.net/en/30publications/1Opolicies/b3/index.htm>) ilkesini kabul eder. Bu tip çalışmaların varlığında yazarlar, makalenin GEREÇ VE YÖNTEMLER bölümünde bu prensiplere uygun olarak çalışmayı yaptıklarını, kurumlarının etik kurullarından ve çalışmaya katılmış insanlardan bilgilendirilmiş rıza (informed consent) aldıklarını belirtmek zorundadır. Çalışmada "hayvan" ögesi kullanılmış ise yazarlar, makalenin GEREÇ

VE YÖNTEMLER bölümünde, Guide for the Care and Use of Laboratory Animals (www.nap.edu/catalog/5140.html) prensipleri doğrultusunda çalışmalarında hayvan haklarını koruduklarını ve kurumlarının etik kurullarından onay aldıklarını belirtmek zorundadır. Olgu sunumlarında hastanın kimliğinin ortaya çıkmasına bakılmaksızın hastalardan "Bilgilendirilmiş rıza (informed consent)" alınmalıdır. Eğer makalede doğrudan veya dolaylı ticari bağlantı veya çalışma için maddi destek veren kurum mevcut ise yazarlar; kullanılan ticari ürün, ilaç, firma ile ticari hiçbir ilişkisinin olmadığını ve varsa nasıl bir ilişkisinin olduğunu (konsültan, diğer anlaşmalar), editöre sunum sayfasında bildirmek zorundadır. Makalede Etik Kurul Onayı alınması gerekli ise; alınan belge makale ile birlikte gönderilmelidir. Makalelerin etik kurallara uygunluğu yazarların sorumluluğundadır.

EPİDEMİYOLOJİK VE İSTATİSTİKSEL DEĞERLENDİRME

Tüm retrospektif, prospektif ve deneysel araştırma makaleleri biyoistatistiksel olarak değerlendirilmeli ve uygun plan, analiz ve raporlama ile belirtilmelidir. Araştırma makaleleri dergiye gönderilmeden önce, biyoistatistik uzmanı tarafından değerlendirilmelidir.

YAZIM DİLİ YÖNÜNDEN DEĞERLENDİRME

Derginin yayın dili Türkçe ve İngilizce'dir. Türkçe makalelerde Türk Dil Kurumu'nun Türkçe sözlüğü veya www.tdk.org.tr adresi ayrıca Türk Tıbbi Derneklerinin kendi branşlarına ait terimler sözlüğü esas alınmalıdır.

İngilizce makaleler ve İngilizce özetler, dergiye gönderilmeden önce dil uzmanı tarafından değerlendirilmelidir. Makaleyi, İngilizce yönünden değerlendiren, yazarlardan biri değil ise bu kişinin ismi makalenin sonunda bulunan TEŞEKKÜR (Acknowledgement) bölümünde belirtilmelidir.

Ayrıca gönderilmiş olan makalelerdeki yazım ve dilbilgisi hataları, makalenin içeriğine dokunmadan, redaksiyon komitemiz tarafından düzeltilmektedir.

YAYIN HAKKI

Yayınlanmak üzere kabul edilen yazıların her türlü yayın hakkı dergiyi yayınlayan kuruma aittir. Yazılardaki düşünce ve öneriler tümüyle yazarların sorumluluğundadır. Yazarlar www.ataturkhastanesi.gov.tr/ttd internet adresinden ulaşacakları "Yayın Hakları Devir Formu"nu doldurup, online olarak, www.ataturkhastanesi.gov.tr/ttd adresindeki "Online Makale Gönder" linkindeki bölümden, makale ile birlikte göndermelidirler. Makale yazarlarına, yazıları karşılığında herhangi bir ücret ödenmez.

YAZI ÇEŞİTLERİ

Dergiye yayınlanmak üzere gönderilecek yazı çeşitleri şu şekildedir;

Editöryel Yorum/Tartışma: Yayınlanan orijinal araştırma makaleleri ile ilgili, araştırmanın yazarları dışındaki, o konunun uzmanı tarafından değerlendirilmesidir. Dergide makalelerden önce yayınlanır.

Orijinal Araştırma: Kliniklerde yapılan prospektif-retrospektif ve her türlü deneysel çalışmalar yayınlanabilmektedir.
Yapısı: Özet (Ortalama 200–250 kelime; Türkçe ve İngilizce)
Giriş- Gereç ve Yöntemler Bulgular- Tartışma-Sonuç-Teşekkür-Kaynaklar

Derleme: Doğrudan veya davet edilen yazarlar tarafından hazırlanır. Tıbbi özellik gösteren her türlü konu için son tip literatürünü de içine alacak şekilde hazırlanabilir. Yazarın o konu ile ilgili basılmış yayınlarının olması özellikle tercih nedenidir.

Yapısı: Kısa Özet (Ortalama 200–250 kelime, Türkçe ve İngilizce)- Konu ile ilgili başlıklar- Kaynaklar

Olgu Sunumu: Nadir görülen, tanı ve tedavide farklılık gösteren makalelerdir. Yeterli sayıda fotoğraflarla ve şemalarla desteklenmiş olmalıdır.

Yapısı: Özet (ortalama 100–150 kelime; Türkçe ve İngilizce)- Giriş- Olgu Sunumu- Tartışma- Kaynaklar

Editöre Mektup: Son bir yıl içinde dergide yayınlanan makaleler ile ilgili okuyucuların değişik görüş, tecrübe ve sorularını içeren en fazla 500 kelimelik yazılardır. Başlık ve özet bölümleri yoktur. Kaynak sayısı 5 ile sınırlıdır. Hangi makaleye (sayı, tarih verilerek) ithaf olunduğu belirtilmeli ve sonunda yazarın ismi, kurumu, adresi bulunmalıdır. Mektuba cevap, editör veya makalenin yazar(lar)ı tarafından, yine dergide yayınlanarak verilir.

Tıbbi Eğitim: Güncel tıbbi konularda okuyucuya mesaj veren son klinik ve laboratuvar uygulamaların da desteklediği bilimsel makalelerdir. Yapısı: - Özet (ortalama 200–250 kelime, Türkçe ve İngilizce)- Konu ile ilgili başlıklar- Kaynaklar

Tıbbi Kitap Değerlendirmeleri: Güncel değeri olan ulusal veya uluslararası kabul görmüş kitapların değerlendirmeleridir.

YAZIM KURALLARI

Dergiye yayınlanması için gönderilen makalelerde aşağıdaki biçimsel esaslara uyulmalıdır:- Makale, PC uyumlu bilgisayarlar da Microsoft Word programı ile yazılmalıdır.

KISALTMALAR: Kelimenin ilk geçtiği yerde parantez içinde verilir ve tüm metin boyunca o kısaltma kullanılır. Uluslararası kullanılan kısaltmalar için "Bilimsel Yazım Kuralları" kaynağına başvurulabilir.

EDİTÖRE SUNUM SAYFASI: Gönderilen makalenin kategorisi, daha önce başka bir dergiye gönderilmemiş olduğu, varsa çalışmayı maddi olarak destekleyen kişi ve kuruluşlar ve varsa bu kuruluşların yazarlarla olan ilişkileri, makale İngilizce ise; İngilizce yönünden kontrolünün ve araştırma makalesi ise biyoistatistiksel kontrolünün yapıldığı belirtilmelidir.

KAPAK SAYFASI: Makalenin başlığı (makale dilinde hazırlanmalı), tüm yazarların ad-soyadları, akademik ünvanları, kurumları, iş telefonu, cep telefonu, e-posta ve yazışma adresleri belirtilmelidir. Makale daha önce tebliğ olarak sunulmuş ise tebliğ yeri ve tarihi belirtilmelidir.

ÖZETLER: YAZI ÇEŞİTLERİ bölümünde belirtilen şekilde hazırlanarak, makale metni içerisine yerleştirilmelidir.

ANAHTAR KELİMELE

En az 2 adet ve Türkçe ve İngilizce yazılmalıdır. Anahtar kelimeler "Medical Subject Headings (MESH)"e uygun olarak verilmelidir (Bkz: www.nlm.nih.gov/mesh/MBrowser.html).

ŞEKİL, RESİM, TABLO VE GRAFİKLER:

Şekil, resim, tablo ve grafiklerin metin içinde geçtiği yerler ilgili cümlelerin sonunda belirtilmelidir. Şekil, resim, tablo ve grafiklerin altına açıklamaları makale sonuna eklenmelidir.

-Şekil, resim/fotoğraflar ayrı birer.jpg veya .gif dosyası olarak

(pixel boyutu yaklaşık 500*400,8cm eninde ve 300 çözünürlükte taranarak), sisteme eklenmelidir.

.- Kullanılan kısaltmalar şekil, resim, tablo ve grafiklerin altındaki açıklamada belirtilmelidir. — Daha önce basılmış şekil, resim, tablo ve grafik kullanılmış ise yazılı izin alınmalıdır ve bu izin açıklama olarak şekil, resim, tablo ve grafik açıklamasında belirtilmelidir. — Resimler/fotoğraflar ayrıntıları görülecek derecede kontrast ve net olmalıdır.

TEŞEKKÜR: Eğer çıkar çatışması, finansal destek, bağış ve diğer bütün editöryal (İstatistiksel analiz, İngilizce /Türkçe değerlendirme) ve/veya teknik yardım varsa, metin sonunda sunulmalıdır.

KAYNAKLAR: Makalede geliş sırasına göre yazılmalı ve metinde cümle sonunda noktalama işaretlerinden hemen sonra "Üst Simge" olarak belirtilmelidir. Makalede bulunan yazar sayısı 6 veya daha az ise tüm yazarlar belirtilmeli, 7 veya daha fazla ise ilk 3 isim yazılıp Türkçe kaynaklarda "ve ark.", İngilizce makalelerde "et al" eklenmelidir. Kaynak yazımı için kullanılan format Index Medicus'ta belirtilen şekilde olmalıdır (Bkz: www.icmje.org). **Kongre bildirimleri, kişisel deneyimler, basılmamış yayınlar, tezler ve internet adresleri kaynak olarak gösterilemez.** Kaynakların yazımı için örnekler **(Noktalama işaretlerine lütfen dikkat ediniz):**

Makale için; Yazar(lar)ın soyad(lar)ı ve isim(ler)inin başharf(ler)i, makale ismi, dergi ismi, yıl, volüm, sayfa no'su belirtilmelidir.

Hasanoglu HC, Yildirim Z, Ermis H, Kilic T, Koksal N. Lung cancer and mesothelioma in towns with environmental exposure to asbestos in Eastern Anatolia. Int Arch Occup Environ Health. 2006;79(1):89-91.

Kitap için; Yazar(lar)ın soyad(lar)ı ve isim(ler)inin başharf(ler)i, bölüm başlığı, editörün(lerin) ismi, kitap ismi, kaçınıcı baskı olduğu, şehir, yayınevi, yıl ve sayfalar belirtilmelidir.

Yabancı dilde yayınlanan kitaplar için: Phillips SJ, Whittant JP. Hypertension and stroke. In: Laragh JH, Brenner BM; eds. Hypertension: Pathophysiology, diagnosis and management. 2nd ed. New York: Raven Pr; 1995:466-478.

Türkçe kitaplar için; Sözen TH, Bruselloz, Topçu AW, Söyletir G, Doğanay M, editörler. İnfeksiyon Hastalıkları ve Mikrobiyoloji. Cilt 1. Sistemlere Göre İnfeksiyonlar. 1. Baskı. İstanbul: Nobel Tıp Kitabevleri; 2002. s.636-42.

Yazar ve editörün aynı olduğu kitaplar için; Yazar(lar)ın/editörün soyad(lar)ı ve isim(ler)inin başharf(ler)i, bölüm başlığı, editörün(lerin) ismi, kitap ismi, kaçınıcı baskı olduğu, şehir, yayınevi, yıl ve sayfalar belirtilmelidir. Örnek:

Yabancı dilde yayınlanan kitaplar için; Solcia E, Capella C, Kloppel G. Tumors of the exocrine pancreas. In: Solcia E, Capella C, Kloppel G, eds. Tumors of the Pancreas. 2nd ed. Washington: Armed Forces Institute of Pathology; 1997. p.145-210.

Türkçe kitaplar için;

Sümbüloğlu K, Sümbüloğlu V. Önemlilik testleri. Sümbüloğlu K, Sümbüloğlu V, editörler. Biyoistatistik. 8. Baskı. Ankara: Hatipoğlu Yayınevi; 1998. s.76-156.

Sadece on-line yayınlar için;

DOI tek kabul edilebilir on-line referanstr.

İletişim:

Adres: Türk Tıp Dergisi - Atatürk Eğitim ve Araştırma Hastanesi – Bilkent-06533Ankara /TÜRKİYE

E-posta : tttd@ataturkhastanesi.gov.tr

Web: www.ataturkhastanesi.gov.tr/ttd.aspx



Turkish Medical Journal

INFORMATION FOR AUTHORS

GENERAL INSTRUCTIONS

Turkish Medical Journal is an international, peer-reviewed journal of Ankara Ataturk Educational and Research hospital that aims to reach all medical institutions and staff 3 times for a year. The journal is dedicated to publishing the highest quality original research articles, case reports, brief communications, letters to the Editor, medical book reviews, , reviews and editorials on all topics relevant to experimental, basic or clinical medical sciences. The official language of the Journal is Turkish and English.

Neither the Editor(s) nor the publisher guarantees, warrants or endorses any product or service advertised in this publication. Articles are accepted for publication on the condition that they are original, are not under consideration by another journal, or have not been previously published. Direct quotations, tables, or illustrations that have appeared in copyrighted material must be accompanied by written permission for their use from the copyright owner and authors.

All articles are subject to review by the editor and two or more Turkish or foreign referees. Acceptance is based on significance, and originality of the material submitted. If the article is accepted for publication, it may be subject to editorial revisions to aid clarity and understanding without changing the data presented.

EDITORIAL POLICIES

SCIENTIFIC RESPONSIBILITY

All authors should have contributed to the article directly either academically or scientifically. All persons designated as authors should meet all of the following criteria's:

- Planned or performed the study,
- Wrote the paper or reviewed the versions,
- Approved the final version

It is the authors' responsibility to prepare a manuscript that meets scientific criteria's.

ETHICAL RESPONSIBILITY

The Journal adheres to the principles set forth in the Helsinki Declaration (<http://www.wma.net/en/30publications/1Opolicies/b3/index.htm>) and holds that all reported research involving "Human beings" conducted in accordance with such principles. Reports describing data obtained from research conducted in human participants must contain a statement in the MATERIAL AND METHODS section indicating approval by the institutional ethical review board and affirmation that INFORMED CONSENT was obtained from each participant. All papers reporting experiments using animals must include a statement in the MATERIAL AND METHODS section giving assurance that all animals have received humane care in compliance with the Guide for the Care and Use of Laboratory Animals (www.nap.edu/catalog/5140.html) and indicating approval by the institutional ethicalreviewboard.

• Case reports should be accompanied by INFORMED CONSENT whether the identity of the patient is disclosed or not. • If the proposed publication concerns any commercial product,

the author must include in the cover letter a statement indicating that the author(s) has (have) no financial or other interest in the product or explaining the nature of any relation (including consultancies) between the author(s) and the manufacturer or distributor of the product. • It is the authors' responsibility to prepare a manuscript that meets ethical criteria.

EPIDEMIOLOGICAL AND STATISTICAL ANALYSIS

All manuscripts with statistical analysis are required to undergo biostatistical review to ensure appropriate study design, analysis, interpretation and reporting. The Journal requires that an individual with expertise in the field or a biostatistician review these manuscripts prior to submission. Manuscripts will undergo further biostatistical review as required by the Journal after submission. See "Uniform Requirements for Manuscripts Submitted to Biomedical www.icmje.org Journals" for additional information on statistical methods.

LANGUAGE

The official languages of the Journal are Turkish and English. Turkish Dictionary of Turkish Language Association or online dictionary which is in www.tdk.org.tr and also dictionaries which belongs to Turkish Medical Foundations must be taken into consideration in Turkish articles. Manuscripts and abstracts in English must be checked for language by an expert. And also, all writing and grammer mistakes in the articles, which are sent, are corrected by our redaction committee without changing the data presented.

COPYRIGHT STATEMENT

In accordance with the Copyright Act of 1976, the publisher owns the copyright of all published articles. Statements and opinions expressed in the published material herein are those of the author(s).

All manuscripts submitted must be accompanied by the "Copyright Transfer and Author Declaration Statement form" This form is in www.ataturkhastanesi.gov.tr/ttd.address.

CATEGORIES OF ARTICLES

The Journal publishes the following types of articles:

Editorial Commentary/Discussion: Usually written by reviewers involved in the evaluation of a submitted manuscript, and published before the manuscripts.

Original Research Articles: Original prospective or retrospective studies of basic or clinical investigations in areas relevant to medicine.

Content: -Abstract (200-250 words; Turkish and English), Introduction, Material and Methods, Results, Discussion, Acknowledgements, References

Review Articles: The authors may be invited to write or may submit a review article. Reviews including the latest medical literature may be prepared on all medical topics. Authors who have published materials on the topic are preferred.

Content: -Abstract (200-250 words; Turkish and English), Titles on related topics, References

Letters to the Editor: Readers are encouraged to submit commentary on articles published in the Journal within the last year. It does not include a topic and abstract and it should

be no more than 500 words. The number of references should not exceed 5. Submitted letters should include a note indicating the attribution to an article (with the number and date) and the name, affiliation and address of the author(s) at the end. Letters may be published together with a reply from the original author.

Case Reports: Brief descriptions of a previously undocumented disease process, a unique unreported manifestation or treatment of a known disease process, or unique unreported complications of treatment regimens. They should include an adequate number of photos and figures.

Content: -Abstract (100-150 words; Turkish and English), Introduction, Case report, Discussion, References

Medical Education: Presentations of the latest basic or clinical investigations, which give a medical message to the readers.

Content: -Titles on related topics, References

Medical Book Reviews: Reviews and comments on current national and international medical books.

MANUSCRIPT PREPARATION

Authors are encouraged to follow the following principles before submitting their material.

-The article should be written in IBM compatible computers with Microsoft Word.

ABBREVIATIONS: Abbreviations that are used should be defined in parenthesis where the full word is first mentioned. For commonly accepted abbreviations and usage, please refer to Scientific Style and Format.

FIGURES, PHOTOS, TABLES AND GRAPHICS:

-All Figures, pictures, photos, tables and graphics should be cited and numbered and placed in relevant sections in the order of mentioning in the text and should be referred to at the end of the relevant sentence. Explanations about figures, pictures, tables and graphics must be placed at the end of the article. All figures, photos, tables and graphics should have explanatory legends. Tables should be self-explanatory and should supplement the text. Each table should be on a separate page with a brief title for each. Abbreviations used in the table should be defined at the bottom of the table.

-If the figures, pictures/photographs, must be added to the system as separate .jpg or .gif files ((approximately 500*400 pixels, 8 cm in width and scanned at 300 resolution) tables and graphics to be included in the Word document are larger than 1 MB, they may be submitted as an additional .jpg or .gif file. In this case, the .jpg or .gif file should be numbered in accordance with the number of the figure, photo, table or graphic in the text.

- All abbreviations used, must be listed in explanation which will be placed at the bottom of each figure, picture, table and graphic. In the table should be defined at the bottom of the table.

- For figures, pictures, tables and graphics to be reproduced relevant permissions need to be provided. These permissions must be mentioned in the explanation

If an illustration has been previously published, it should be accompanied with permission from the original source and this should be mentioned in the legend.

-Pictures/Photographs must be in color, clear and with appropriate contrast to separate details

-Photos should be in good quality with good black-and-white contrast or color balance.

-COVER LETTER: Cover letter should include statements

about manuscript category designation, single-journal submission affirmation, conflict of interest statement, sources of outside funding, equipments (if so), approval for language for articles in English and approval for statistical analysis for original research articles.

TITLE PAGE: A concise, informative title (Turkish and English), should be provided. All authors should be listed with academic degrees, affiliations, addresses, office and mobile telephone and fax numbers, and e-mail and postal addresses. If the study was presented in a congress, the author(s) should identify the date/place of the congress of the study presented.

ABSTRACT: The abstracts should be prepared in accordance with the instructions in the "Categories of Articles" and placed in the article file.

KEY WORDS: Provide 2-5 key words in English and Turkish. Key words format should conform to that set forth in "Medical Subject Headings" (MESH). Please consult www.nlm.nih.gov/mesh/MBrowser.html Key words in Turkish should be the exact translation of MESH terms.

MINI-ABSTRACT: These should be prepared in accordance with the instructions in the "Categories of Articles" section. For original research articles and reviews only.

REFERENCES: References in the text should be numbered as superscript numbers and listed serially according to the order of mentioning on a separate page, double-spaced, at the end of the paper in numerical order. All authors should be listed if six or fewer, otherwise list the first three and add the et al. Journal abbreviations should conform to the style used in the Cumulated Index Medicus (please look at: www.icmje.org). Declarations, personal experiments, unpublished papers, thesis and web page addresses cannot be given as reference. Examples for writing references (please give attention to punctuation):

Format for journal articles; last name(s) and initial(s), title of article, journal name, date, volume number, and inclusive pages

Example:

Hasanoglu HC, Yildirim Z, Ermis H, Kilic T, Koksal N. Lung cancer and mesothelioma in towns with environmental exposure to asbestos in Eastern Anatolia. *Int Arch Occup Environ Health.* 2006;79(1):89-91.

Format for books which have authors and editors more than one; last names and initials, chapter title, editor's name, book title, edition, city, publisher, date and pages.

Example:

Phillips SJ, Whistant JP. Hypertension and stroke. In: Laragh JH, Brenner BM; eds. *Hypertension: Pathophysiology, diagnosis and management.* 2nd ed. New York: Raven Pr; 1995:466-478.

Format for books which have single author and editor; authors/editor's last name and initial(s), book title, edition, city, publisher, date and pages.

Example:

Em Mufti M. *Surgical Management of Hydatid Disease.* 1st ed. London: Butterworth; 1989. p.27-30.

Correspondence:

Address: Turkish Medical Journal-Ataturk Egitim ve Arastirma Hastanesi-Bilkent-06533 Ankara- Turkiye

E-mail: ttd@ataturkhastanesi.gov.tr

Web: www.ataturkhastanesi.gov.tr/ttd.aspx



Türk Tıp Dergisi

YAYIN HAKKI DEVİR FORMU

Aşağıda imzası bulunan yazar(lar) olarak bu makalenin yazılması sırasında ve çalışmanın planlanması, yapılması ve verilerin analiz edilmesi aşamalarında etkin bir rol aldığımızı, makalenin etik kurallara uygun bir şekilde yapıldığını, orijinal olduğunu, yazının içeriğine ve sorumluluğuna katıldığımızı beyan ederiz.

Bu makale ya da bu makaleye benzer içerikte bir başka çalışma hiçbir dergi veya ortamda (bildiri özeti olarak yer almak dışında) yayınlanmadı veya yayınlanmak üzere gönderilmedi.

Aşağıda imzası bulunan yazar(lar) olarak makalenin son halini gözden geçirdik ve yayınlanması için uygun bulduk. Yazının Türk Tıp Dergisi editörleri tarafından da gözden geçirilmesi ve düzeltme yapılmasına izin veriyoruz.

Yayına kabul edilmesi durumunda yazının bütün yayın haklarını Türk Tıp Dergisi'ne devir etmeyi kabul etmekteyiz. (Yayın hakları yazının basılmasını, çoğaltılmasını ve dağıtılmasını ve mikrofilm, elektronik form (offline/ online) veya benzer reproduksiyonları içermektedir.)

Araştırma için ilgili Etik Kurul izinleri alınmıştır, gerekmesi durumunda makale ilgili tüm verileri editörlere göndermeyi garanti ederiz.

Yazının başlığı

.....
.....

Yazar Adı

Tarih

Yazar İmzası

.....
.....
.....
.....
.....
.....
.....

İletişimden Sorumlu Yazar Adı:

İletişim Adresi :

.....

Tel:

Faks:

e-posta

Bu form gerektiğinde fotokopi ile çoğaltılabilir.



Türk Tıp Dergisi

TRANSFER OF COPYRIGHT FORM

I (we) undersigned declare that I (we) took an active part in writing of the article, planning and execution of the study and analysis of the data.

I (we) undertake that the article submitted follows all the ethical norms and regulations, is original and that I (we) take all responsibility of the content of the article.

This article or any study similar thereof has never been published at any journal or media (with the exclusion of being a poster abstract) or has never been submitted to any journal to be published.

I (we) as the undersigned author(s) have checked the latest version of the article and given full consent for publication.

I (we) also give permission for the editors of the Turkish Medical Journal to revise and edit the article.

In case of acceptance of the article to be published; I (we) undertake to hand all registered copy rights over to Turkish Medical Journal (copy rights include printing, publishing, distribution of microfilms, electronic forms (offline/online) and similar reproductions of the article).

All liable ethical board permissions have been taken and if needed, I (we) guarantee to hand over all data of the study to the editors.

Topic of the Article

.....
.....

Author's name&surname

Date

Signature

.....
.....
.....
.....
.....
.....
.....

Corresponding author's name:

Correspondence address :

.....

Phone: Fax: e-mailaddress.....

This form can be reproduced by photocopying if needed.