

## Diyabetik Retinopatisi Olmayan Tip 1 Diyabet Olgularında Retinal Mikrovasküler Yapıların İncelenmesi

### Evaluation of Retinal Microvascular Structures in Type 1 Diabetic Patients without Diabetic Retinopathy

Nagihan Uğurlu<sup>1</sup>, Ayşe Güzin Taşlıpınar<sup>2</sup>, Fatma Yülek<sup>1</sup>, Elif İnci Erbahçeci Timur<sup>1</sup>, Didem Özdemir<sup>3</sup>, Reyhan Ersoy<sup>3</sup>, Bekir Çakır<sup>3</sup>

<sup>1</sup>Ankara Yıldırım Beyazıt Üniversitesi Tıp Fakültesi, Göz Hastalıkları Anabilim Dalı

<sup>2</sup>Sandıklı Devlet Hastanesi, Göz Hastalıkları Bölümü

<sup>3</sup>Ankara Yıldırım Beyazıt Üniversitesi, Tıp Fakültesi, Endokrinoloji ve Metabolizma Bölümü

#### Öz

**Amaç:** Sunulan çalışmanın amacı retinopati tespit edilmemiş tip 1 diyabet olgularında, optik koherens tomografi anjiyografi (OCTA) bulgularının değerlendirilmesidir.

**Materyal ve Metot:** Çalışmaya 11 tip 1 diyabet olgusunun 17 gözü ve 18 sağlıklı gönüllü olgunun 36 gözü dahil edildi. Optik koherens tomografi anjiyografi görüntüleri, mikrovasküler değişikliklerin varlığı açısından değerlendirildi ve yüzeysel kapiller pleksus (SKP) ve derin kapiller pleksus (DKP) seviyelerinde foveal avasküler zone (FAZ) alanı ve vasküler densite (VD) ölçümleri yapıldı.

**Bulgular:** Optik Koherens Tomografi Anjiyografi incelemelerinde, 11 tip 1 diyabet olgusunun 7'sinde mikrovasküler değişiklikler izlendi. Diyabetik grup ve kontrol grubu arasında SKP ve DKP seviyelerinde yapılan faz ölçümlerinde anlamlı bir fark izlenmedi (sırasıyla  $p=0,647$ ,  $p=0,874$ ). Diyabetik grup ve kontrol grubu arasında SKP ve DKP seviyelerinde yapılan VD ölçümleri arasında da anlamlı bir fark yoktu ( $p>0,05$ ).

**Sonuç:** Klinik olarak diyabetik retinopati tanısı almamış diyabetik olgularda, retinal mikrovasküler yapıda harabiyet gelişebilir. Optik koherens tomografi anjiyografi, erken evrede gelişen mikrovasküler bulguların tanınmasında faydalı olan, hızlı, girişimsel olmayan ve güvenli bir görüntüleme yöntemidir.

**Anahtar kelimeler:** Tip 1 diabetes mellitus, diyabetik retinopati, optik koherens tomografi

#### Abstract

**Objectives:** The aim of the present study is to evaluate the optical coherence tomography angiography (OCTA) images in patients with type 1 diabetes who have not been diagnosed with retinopathy.

**Materials and Methods:** The study included 17 eyes of 11 patients with type 1 diabetes and 36 eyes of 18 healthy volunteers. OCTA images were evaluated for the presence of microvascular changes and measurement of foveal avascular zone (FAZ) area and vessel density (VD) measurements in the superficial capillary plexus (SCP) and deep capillary plexus (DCP) were performed.

**Results:** OCTA revealed microvascular changes in 7 of 11 type 1 diabetes cases. There was no significant difference between the FAZ measurements between the diabetic group and the control group at the SCP and DCP levels ( $p=0.647$ ,  $p=0.874$ , respectively). There was also no significant difference in VD measurements between the diabetic group and the control group ( $p>0.05$ ).

**Conclusion:** In diabetic patients who are not clinically diagnosed with diabetic retinopathy, retinal microvascular damage may occur. OCTA is a rapid, noninvasive, and safe imaging modality that is useful in the recognition of microvascular findings that develop at an early stage.

**Key words:** Type 1 diabetes mellitus, diabetic retinopathy, optical coherence tomography

#### Yazışma Adresi / Correspondence:

Doç. Dr. Nagihan Uğurlu

Ankara Yıldırım Beyazıt Üniversitesi Tıp Fakültesi, Göz Hastalıkları Anabilim Dalı, Bilkent / Ankara

e-posta: drnagihanu@gmail.com

Geliş Tarihi: 06.12.2018

Kabul Tarihi: 20.12.2018

## Giriş

Diyabetik retinopati (DR), diyabete bağlı gelişen en sık mikrovasküler komplikasyondur. Tüm dünyada 20-74 yaş arasındaki bireylerde en önemli görme kaybı sebebi DR'dir.<sup>1</sup> Diyabetik olguların %15,8-%46,9'unda bulguları gelişirken, %4,6-%10'unda ise retinopatiye bağlı görme kaybı gelişmektedir. Tüm dünyada yaklaşık 4,2 milyon kişi diyabet nedeniyle görme kaybı yaşamaktadır.<sup>2</sup>

Diyabetik retinopati gelişiminde, kronik hipergliseminin sebep olduğu, enflamasyon hipoksi ve oksidatif strese bağlı olarak retinal mikrovasküler yapının harabiyet rol oynar.<sup>3</sup> Retinal mikrovasküler harabiyetin erken tespit edilmesi hem retinanın perfüzyon durumu hakkında önemli bilgiler sağlar hem de DR'nin daha ciddi düzeylere ilerleme riskleri hakkında ipuçları verir. Diyabetik retinopati teşhis ve takibinde, mikrovasküler değişikliklerin değerlendirilmesinde en sık kullanılan yöntemler, fundus muayenesi ve fundus florosein anjiyografidir (FFA).<sup>4</sup> Bu iki yöntemin de kendilerine has bazı kısıtlılıkları mevcuttur.<sup>5</sup>

Optik koherens tomografi anjiyografi (OKTA), retinanın derin ve yüzeysel damarlarını, invaziv olmayan yöntemle görüntülenmesini sağlayan, hızlı, güvenli, tekrarlanabilir bir görüntüleme yöntemidir.<sup>6</sup> OKTA incelemeleri DR, retinal ven tıkanıklığı, yaşa bağlı maküla dejenerasyonu ve diğer pek çok retinal vasküler patolojinin değerlendirilmesinde yaygın olarak kullanılmaktadır.<sup>7</sup> OKTA, diyabetik olgularda retinal mikrodolaşımda diyabete bağlı gelişen harabiyeti çok erken evrelerde tespit edebilmektedir.<sup>8</sup>

Diyabetik olgularda yapılan çalışmalar, retinal vasküler harabiyetin klinik olarak teşhis edilebilen DR gelişiminden çok daha önce başladığını göstermektedir.<sup>7</sup> Halen kullanılmakta olan görüntüleme yöntemleriyle normal olarak izlenen gözlerde OKTA ile yapılan incelemelerde diyabete bağlı vasküler değişikliklerin belirlendiğini bildirmektedir.<sup>8,9</sup>

Bu çalışmada amacımız, DR tespit edilmemiş tip 1 diyabet olgularında OKTA incelemesi ile retinal mikrovasküler yapıdaki erken evredeki değişiklikleri incelemektir.

## Materyal ve Metot

Çalışmaya Ankara Atatürk Eğitim ve Araştırma Hastanesi Endotem Semt Polikliniği Diyabetik Göz Hastalıkları birimine, DR varlığı açısından danışılan 11 tip 1 diyabetli olgunun 17 gözü ve hiçbir sağlık problemi olmayan 18 sağlıklı gönüllünün 36 gözü dahil edildi. Bu çalışma Ankara Yıldırım Beyazıt Üniversitesi Etik kurulu onayı alındıktan sonra Helsinki Deklarasyonu kurallarına uygun şekilde ve hastaların bilgilendirilmiş onam formları alınarak yürütüldü.

Diyabetik retinopati varlığının değerlendirilmesi, modifiye Airlie House sınıflama sistemine göre yapıldı.<sup>10</sup> Çalışmaya katılanlar iki gruba ayrıldı. Hiçbir hastalığı olmayan sağlıklı gönüllüler (kontrol grubu) grup 1'i, Tip 1 diyabeti olup DR'si olmayanlar grup 2'yi oluşturmaktaydı. Diyabetik retinopati tanısı almış olmak, sferik eşdeğer $\pm$ 3 diyoptri, 18 yaşından küçük olmak, herhangi bir göz cerrahisi geçirmemiş olmak, gebelik, tip 1 diyabet dışında bilinen sistemik hastalık olması çalışmaya dahil edilmeme kriterleriydi. Katarakt,

kornea kesafeti, vitreus hemorajisi gibi ortam opasitesi nedeni ile OKT görüntü kalitesi kötü olanlar da çalışma dışı bırakıldı.

Optik koherens tomografi anjiyografi görüntüleri split-spektrum-amplitüd-dekorelasyon algoritması ile RTVue XR Avanti cihazı kullanılarak elde edildi. 840 nm'de merkezlenmiş ışık kaynağı ile saniyede 70.000 tarama hızı ve 50 nm bant genişliği ile A-tarama görüntüsü edildi. Üç boyutlu anjiogramların elde edilmesi için her B-taramayı 3x3 mm'lik makula santral alanını 316 A-tarama oluşturmaktaydı. 3 saniye içerisinde elde edilen iki ortogonal görüntü hacmi kaydıyla mikrosakkadlar ve fiksasyon değişikliklerine bağlı oluşan artefaktlar için düzeltmeler yapıldı.

Yüzeysel kapiller pleksüs görüntülerini elde etmek için görüntü iç pleksiform tabakanın 15 µm altına ayarlandı (Şekil 1a). Derin kapiller pleksüs görüntülerini elde etmek için görüntü iç pleksiform tabakanın 15 µm altı iç sınır ile 70 µm altı dış sınır olarak ayarlandı (Şekil 2a). Damar yoğunluğu ve FAZ ölçümleri literatürde tanımlandığı gibi yapıldı.<sup>11</sup>

Optik koherens tomografi anjiyografi görüntüleri retinal mikrovasküler komplikasyonların varlığı açısından iki retina uzmanı tarafından (NU, FY) detaylı olarak incelendi. Cihazın yazılımında bulunan otomatik algoritma kullanılarak fovea, parafovea, ETDRS grafiğine göre kadrantlarda (Santral, superior, temporal, inferior ve nazal) VD ölçümleri yapıldı.

### İstatistiksel Değerlendirme

Tüm istatistiksel değerlendirme SPSS yazılımı (versiyon 17.0; SPSS Inc., Chicago, IL, ABD) kullanılarak yapıldı. Veriler ortanca ve minimum-maksimum değerler olarak ifade edildi. Shapiro'nun Wilk testi ile verilerin normal dağılmadığı doğrulandı ve veri örneklerini karşılaştırmak için Kruskal-wallis testi uygulandı.  $P < 0,05$  istatistiksel olarak anlamlı kabul edildi.

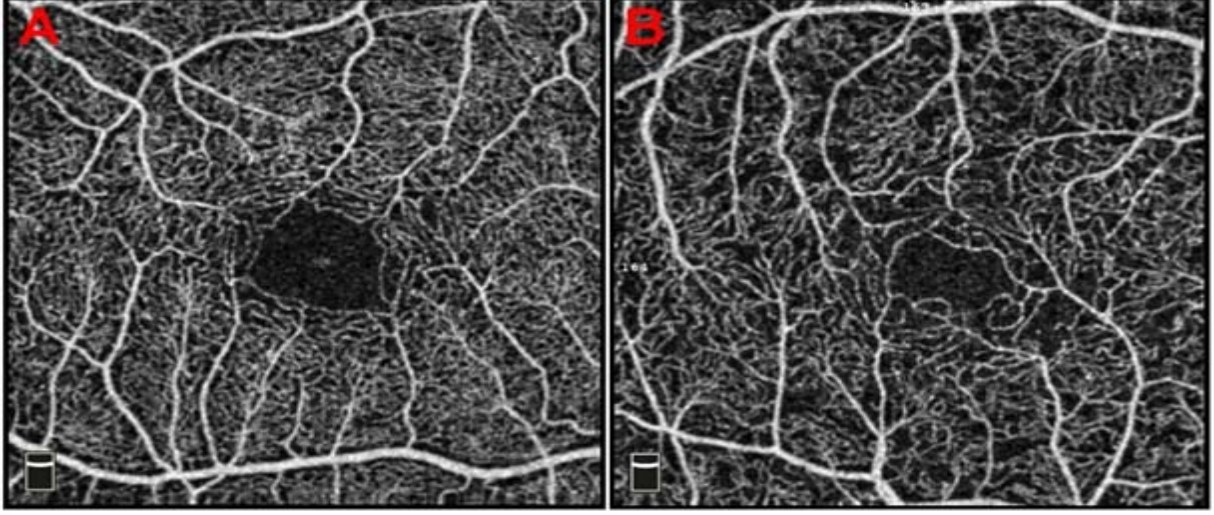
### Bulgular

Bu çalışmaya Tip 1 DM'li 11 olgunun (6 kadın, 5 erkek) 17 gözü ve 18 sağlıklı olgunun (13 kadın, 5 erkek) 36 gözü dahil edildi. Hastaların yaş ortalaması grup 1'de  $29,72 \pm 6,63$  yıl, grup 2'de  $35,56 \pm 5,96$  yıl idi. Yaş ortalaması ve cinsiyet dağılımı açısından açısından gruplar arasında herhangi bir fark izlenmedi ( $p = 0,560$ ,  $p = 0,430$ ). Ortalama DM süresi  $11,12 \pm 1,25$  yıldır. Ortalama HbA1c düzeyi  $8,14 \pm 6,512$  mg/ml olarak belirlendi.

Diyabetik 17 olgunun 7'sinde, kapiller kayıp, kapiller ağda değişiklikler, FAZ sınırlarında düzensizlik, kapiller ağda seyrekleşme gibi retinal mikrovasküler komplikasyonlar izlendi (Şekil 1b, Şekil 2b). Kontrol grubunda da herhangi bir değişiklik izlenmedi.

Diyabetik olgular ile sağlıklı bireyler arasında, YKP ve DKP seviyelerinde FAZ boyutlarında anlamlı bir fark olmadığı tespit edildi (sırasıyla  $p = 0,647$ ,  $p = 0,874$ ). YKP ve DKP'teki VD ölçümlerinin iki grup arasında karşılaştırıldığında da, global VD ölçümlerinde ve ETDRS maküla haritasındaki tüm sektörlerde (tüm imaj, foveal,

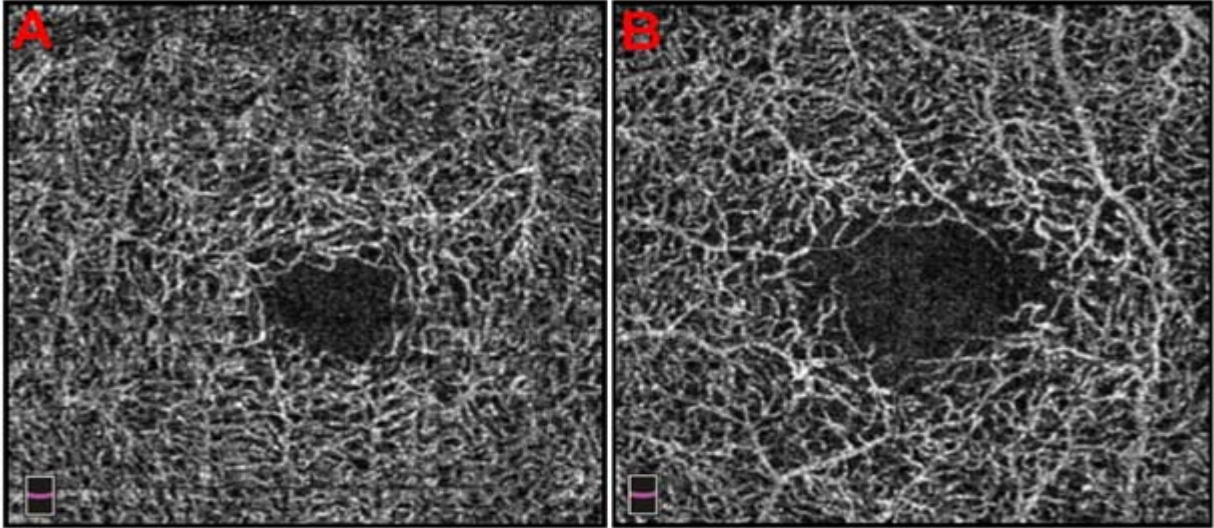
parafoveal, temporal, süperior, nasal, inferior) elde edilen VD ölçümlerinde iki grup arasında anlamlı fark olmadığı tespit edildi (Tablo 1, Tablo 2).



**Şekil 1.**

a-Sağlıklı gönüllüye ait, YKP seviyesinden alınmış, normal bulgular izlenen OKTA görüntüsü

b-Tip 1 diyabet olgusuna ait, YKP seviyesinden alınmış, retinal kapiller ağda seyrekleşme ve kapiller kayıp izlenen OKTA görüntüsü



**Şekil 2.**

a-Sağlıklı gönüllüye ait, DKP seviyesinden alınmış, normal bulgular izlenen OKTA görüntüsü

b-Tip 1 diyabet olgusuna ait, DKP seviyesinden alınmış FAZ sınırlarında düzensizlik izlenen OKTA görüntüsü

**Tablo 1.** Gruplar arasında yüzeysel kapiller pleksustaki vasküler densitelerin karşılaştırılması

	Grup 1 (n=36)	Grup 2 (n=17)	p
FAZ	0,266 (0,100-0,488)	0,263(0,076-0,535)	0,647
Tüm imaj VD	54,42(47,14-58,55)	53,1(45,52-56,76)	0,144
Foveal VD	32,21(15,27-43,17)	32,61(18,76-58,23)	0,227
Parafoveal VD	56,68(49,50-60,60)	55,98(47,03-59,12)	0,105
Temporal VD	55,63(47,82-60,88)	53,82(46,26-57,37)	0,110
Superior VD	56,65(45,0-62,86)	55,74(44,68-60,53)	0,101
Nasal VD	56,86(47,33-60,44)	54,38(45,62-59,58)	0,059
İnferior VD	58,29(49,35-61,75)	57,12(47,03-61,0)	0,201

FAZ: Foveal avasküler zone VD: Vasküler densite

### Tartışma

Sunulan çalışma kapsamında, diyabetik olgularda ve sağlıklı kontrol olgularında, OKTA incelemesi yapılarak, retinal mikrovasküler yapıdaki morfolojik değişiklikler ve sayısal ölçümler değerlendirilmiştir. OKTA görüntülerinin morfolojik değerlendirmelerinde, diyabetik grupta 7 olguda retinal mikrovasküler yapıda harabiyet mevcuttu. Sayısal ölçümlerin incelenmesinde ise iki grup arasında YKP ve DKP seviyesinde ölçülen FAZ ve VD ölçümleri arasında anlamlı bir fark izlenmedi.

**Tablo 2.** Gruplar arasında derin kapiller pleksustaki vasküler densitelerin karşılaştırılması

	Grup 1 (n=36)	Grup 2 (n=17)	p
FAZ	0,344(0,197-0,684)	0,372 (0,133-0,603)	0,874
Tüm imaj VD	59,85 (55,18-63,16)	60,51 (54,32-63,01)	0,711
Foveal VD	30,23 (10,15-56,28)	29,49 (17,5-42,62)	0,679
Parafoveal VD	62,58 (58,12-66,59)	63,47 (56,82-65,95)	0,711
Temporal VD	61,77 (56,77-66,19)	62,70 (54,61-64,5)	0,928
Süperior VD	63,23 (58,77-68,16)	64,17 (57,15-66,42)	0,762
Nasal VD	62,52 (53,48-67,21)	62,46 (55,93-65,57)	0,911
İnferior VD	64,17 (58,83-67,75)	64,53 (58,01-68,5)	0,653

FAZ: Foveal avasküler zone VD: Vasküler densite

Diyabetik retinopatideki vasküler değişikliklerin değerlendirilmesinde altın standart kabul edilen yöntem FFA'dır.<sup>4</sup> FFA'nın retina görüntülenmesi konusundaki tüm önemli katkılarına rağmen uygulanan fluoroseine bağlı çok önemli iki kısıtlılığı mevcuttur. Flourosein hem hassasiyeti olan bireylerde alerjik reaksiyonlara sebep olabilmekte hem de derin vasküler yapıları bloke ederek özellikle derin pleksustaki kapillerleri görüntülenmesini engellemektedir.<sup>5</sup>

Optik Koherens Tomografi Anjiyografi, retinanın mikrovasküler yapısını florosein gerektirmeden, invaziv olmayan bir şekilde yüksek tekrarlanabilirlik ile incelenmesini sağlayan yeni bir görüntüleme tekniğidir.<sup>6</sup> Eritrositlerin damar içinde hareketini takip ederek görüntü sağlayan OKTA retinal mikrovasküler yapı hakkında, FFA 'dan daha yüksek çözünürlükte ve detaylı bilgi sağlamaktadır.<sup>7</sup>

Diyabetik olgularda OKTA görüntülerinin incelendiği çalışmalarda, mikroanevrizma, kapiller kayıp, kapiller tortuosite artışı, genişlemiş kapiller loplara, azalmış kapiller perfüzyon alanları, FAZ sınırlarında düzensizlik ve FAZ'da genişleme gibi pek çok retinal mikrovasküler patolojinin tespit edildiği bildirilmiştir.<sup>12,13</sup> Çalışmalarda ayrıca retinal mikrovasküler patolojilerin şiddetinin DR şiddeti ile orantılı olduğunu rapor edilmiştir.<sup>13,14</sup>

Retinopati varlığı tespit edilmemiş diyabetik gözlerde yapılan OKTA incelemelerinde de diyabete bağlı vasküler değişikliklerin belirlendiği rapor edilmiştir.<sup>8,9</sup> Choi ve arkadaşlarının çalışmasında retinopatisi olmayan diyabet hastalarında yapılan incelemede, 51 gözün 18'inde, diyabete bağlı vasküler harabiyet bildirilmiştir.<sup>8</sup> Carnevali ve ark çalışmasında retinopatisi olmayan 25 olgunun 7'sinde SCP'te kapiller ağda seyrekleşme izlendiği bildirilmiştir.<sup>9</sup> Sunulmakta olan çalışmada da, literatürdeki bu verilerle uyumlu olarak retinopatisi olmayan diyabetik hastalarda retinal mikrovasküler anormallikler bulunmuştur. Tüm bu veriler birlikte yorumlanması, vasküler değişikliklerin diyabette erken başladığı, OKTA incelemelerinin bu erken evredeki değişiklikleri tanımlama imkanı sağladığı hipotezini desteklemektedir.

Foveal avasküler zon, merkezi görmeden sorumlu olan metabolik olarak aktif fotoreseptörlerin yer aldığı bölgedir. DR'de hastalığın seyrinde, FAZ ölçümlerinde genişleme izlendiği pek çok çalışma ile kanıtlanmıştır.<sup>15,16</sup> Buna ek olarak çalışmalarda FAZ genişliğininin hem DR'nin hem de gelişen görme kaybının şiddeti ile doğru orantılı olduğu da bildirilmiştir.<sup>17,18</sup> Öte yandan retinopatisi olmayan diyabetik olgularda FAZ ölçümleri hakkında ise literatürde farklı sonuçlar bildirilmektedir. Takase ve arkadaşlarının çalışmasında retinopatisi olmayan diyabet olgularında sağlıklı olgulara oranla anlamlı derecede genişleme bildirilmiştir.<sup>19</sup> Öte yandan Carnevali ve arkadaşlarının çalışmasında retinopatisi olmayan diyabet olguları ile sağlıklı olgular arasında hem SKP hem de DKP seviyelerinde FAZ ölçümleri arasında anlamlı bir fark olmadığını bildirmişlerdir.<sup>9</sup> Gaodot ve Golebiewska ve ark çalışmalarında da benzer sonuçlar bildirilmiştir.<sup>20,21</sup> Bizim çalışmamızın verileri de literatürdeki bu verilerle uyumludur.

Bu durum, FAZ ölçümlerinin, bireyler arasında çok farklılık göstermesinden kaynaklanabilir. Çalışmalarda, hastalık gruplarında ve kontrol gruplarında FAZ değerlerinin sıklıkla birbiriyle çakıştığı gösterilmiş ve bu nedenle FAZ ölçümlerininin hastalık şiddetinin belirlenmesinde iyi bir belirteç olamayacağı savunulmuştur.<sup>22,23</sup>

Öte yandan Carnevali ve arkadaşlarının çalışmasında, retinal kapillerde morfolojik değişiklikler izlenmesine rağmen bu değişikliklerin FAZ ölçümlerinde gruplar arasında fark oluşturmadığı bildirilmiştir. Bizim çalışmamızda da benzer şekilde FAZ sınırında düzensizlikler ve kapiller ağda değişiklikler izlenmekle birlikte bu durum gruplar arasındaki ölçümlerde farka neden olmamıştır. Bu sonuç, FAZ'daki düzensizlikler ve

morfolojik değişiklikler her zaman sayısal ölçüm değerlerine yansımayaabileceği hipotezini desteklemektedir.<sup>24</sup>

Çalışma kapsamında iki grup arasında hem YKP hem de DKP seviyelerindeki VD ölçümleri arasında da anlamlı bir fark bulunmamıştır. Cihazın yazılımında bulunan otomatik algoritma kullanılarak belirlenen VD ölçümleri, belirli bir alandaki kapiller kaybın tahmin edilmesinde kullanılan bir parametredir. Vasküler Densite, diyabetik retinopatinin teşhis, takip ve tedavi planlamasında önemli bilgiler sağlamaktadır.<sup>25,26</sup> Bazı çalışmalarda, diyabetik retinopati şiddeti arttıkça damar yoğunluğunun azaldığı bu nedenle VD'nin diyabetik retinopatinin şiddetinin değerlendirilmesinde bir belirteç olarak kullanılabilmesi belirtilmiştir.<sup>27</sup> Retinopatisi olmayan diyabetli gözlerde yapılan çalışmalarda VD ölçümlerinin kontrol grubuna göre değişimi ile ilgili farklı sonuçlar bildirilmektedir.

Golebiewska ve ark., hem YKP hem de DKP'teki VD ölçümleri arasında retinopatisi olmayan diyabetli olgularla sağlıklı olgular arasında fark izlemediklerinin bildirirken, Carnevali ve arkadaşları diyabetik olgularda DKP'teki VD ölçümlerinde kontrol grubuna ölçümlerinde anlamlı oranda azalma gözlemlediklerini bildirmişlerdir.<sup>21,9</sup> Bizim çalışmamızda da, Golebiewska ve ark çalışması ile uyumlu olarak gruplar arasında iki pleksüs de VD ölçüm değerinde bir fark izlenmedi. Çalışmanın sonucunda, kapiller ağda morfolojik değişiklikler ve düzensizlikler izlenen olguların varlığına rağmen, gruplar arasında VD ölçümleri arasında fark izlenmemesinin bir kaç sebebi olabileceğinin düşünüyoruz. Öncelikle literatürde, kapiller ağda morfolojik değişiklikler ve düzensizlikler retinal damar hasarının erken evrelerini gösterdiği savunulmaktadır. Bu olgularda henüz klinik olarak tespit edilen DR tablosu yoktur. Tespit edilen değişiklikler retinal hasarın erken evrelerdeki bulguları olabilir. Buna ek olarak izlenen değişiklikler lokal ve sınırlı bir alanda olduğundan henüz sayısal VD ölçümünü etkilememiş olabilir.

Diyabette retinopatinin erken evrelerde saptanması, uygun takip ve tedavi planlamasının yapılması körlüğe kadar ilerleyebilen komplikasyonların önlenmesi açısından önemlidir. Bu çalışma halen kullanılmakta olan görüntüleme yöntemleriyle DR tespit edilmemiş gözlerde diyabete bağlı vasküler hasarın başladığı konusundaki hipotezleri desteklemektedir. Çalışmanın sonuçları, OKTA incelemeleriyle, erken evredeki diyabete bağlı vasküler değişikliklerin, girişimsel olmayan ve güvenli bir uygulamayla tespit edilebildiğini göstermiştir. Özellikle riskli diyabet olgularının erken evrelerde OKTA yöntemiyle değerlendirilmesi, diyabete bağlı retinal vasküler hasarın erken tespit edilmesi açısından önemlidir.

**Bilimsel Destek:** Çalışma herhangi bir kurum tarafından desteklenmemiştir.

**Etik Kurul Onayı:** Bu çalışma Ankara Yıldırım Beyazıt Üniversitesi Etik kurulu onayı alındıktan sonra Helsinki Deklarasyonu kurallarına uygun şekilde ve hastaların bilgilendirilmiş onam formları alınarak yürütüldü.

**İlinti Beyanı:** Yazarlara ait bir çıkar çatışması bildirilmemiştir. Makalenin yazarları, içerik ve yazımdan sorumludur.

## Kaynaklar

1. Yau JW, Rogers SL, Kawasaki R, et al. Meta-Analysis for Eye Disease (META-EYE) Study Group. Global prevalence and major risk factors of diabetic retinopathy. *Diabetes Care* 2012;35(3):556-64.
2. Nentwich MM, Ulbig MW. Diabetic retinopathy-ocular complications of diabetes mellitus. *World J Diabetes* 2015;6(3):489-99.
3. D. A. Antonetti, R. Klein, and T. W. Gardner. Diabetic retinopathy. *New England Journal of Medicine* 2012;366(13):1227-39.
4. Chakrabarti R, Harper CA, Keeffe JE. Diabetic retinopathy management guidelines. *Expert Review of Ophthalmology* 2012;(7):417-39.
5. Yannuzzi LA, Rohrer KT, Tindel LJ, et al. Fluorescein angiography complication survey. *Ophthalmology* 1986;93(5):611-7.
6. Jia YL, Tan O, Tokayer J ve ark. Split-spectrum amplitude decorrelation angiography with optical coherence tomography. *Opt Express* 2012;20:4710-25.
7. Spaide RF, Fujimoto JG, Waheed NK, Sadda SR, Staurengi G. Optical coherence tomography angiography. *Progress in Retinal and Eye Research* 2018;64:1-55.
8. Choi W, Waheed NK, Moulton EM et al. Ultrahigh Speed Swept Source Optical Coherence Tomography Angiography of Retinal and Choriocapillaris Alterations in Diabetic Patients with and without Retinopathy. *Retina* 2017;37(1):11-21.
9. Carveali A, Sacconi R, Corbelli E ve ark. Optical coherence tomography angiography analysis of retinal vascular plexuses and choriocapillaris in patients with type 1 diabetes without diabetic retinopathy. *Acta Diabetol* 2017;54(7):695-702.
10. Diabetic Retinopathy Study Research Group, "A modification of the Airlie House classification of diabetic retinopathy," *Investigative Ophthalmology and Visual Science* 1981;21(1):210-26.
11. Coscas F, Sellam A, Glacet-Bernard A ve ark. Normative Data for Vascular Density in Superficial and Deep Capillary Plexuses of Healthy Adults Assessed by Optical Coherence Tomography Angiography. *Invest Ophthalmol Vis Sci* 2016;57(9):211-23. doi: 10.1167/iovs.15-18793.
12. Matsunaga D, Yi J, De Koo L, Ameri H, Puliafito CA, Kashani AH. Optical coherence tomography angiography of diabetic retinopathy in human subjects. *Ophthalmic Surg Lasers Imaging Retina* 2015;46:796-805.
13. Hwang TS, Jia Y, Gao SS ve ark. Optical coherence tomography angiography features of diabetic retinopathy. *Retina* 2015;35:2371-6.
14. Ishibazawa A, Nagaoka T, Takahashi A ve ark. Optical coherence tomography angiography in diabetic retinopathy: a prospective pilot study. *Am J Ophthalmol* 2015; 160:35-44.
15. F. J. Freiberg, M. Pfau, J. Wonsve ve ark. Optical coherence tomography angiography of the foveal avascular zone in diabetic retinopathy. *Graefe's Archive for Clinical and Experimental Ophthalmology* 2016; 254(6):1051-8.
16. Mansour AM, Schachat A, Bodiford G, Haymond R. Foveal avascular zone in diabetes mellitus. *Retina* 1993;13(2):125-8.
17. Sim DA, Keane PA, Zarranz-Ventura J ve ark. The effects of macular ischemia on visual acuity in diabetic retinopathy. *Invest Ophthalmol Vis Sci* 2013;54(3):2353-60.
18. Conrath J, Giorgi R, Raccach D, Ridings B. Foveal avascular zone in diabetic retinopathy: quantitative vs qualitative assessment. *Eye* 2005;19(3):322-6.
19. Takase N, Nozaki M, Kato A ve ark. Enlargement of foveal avascular zone in diabetic eyes evaluated by en face optical coherence tomography angiography. *Retina* 2015;35(11):2377-83.
20. M. M. Goudot, A. Sikorav, O. Semoun et al. Parafoveal OCT angiography features in diabetic patients without clinical diabetic retinopathy: a qualitative and quantitative analysis. *Journal of Ophthalmology* 2017;9:8676091. doi: 10.1155/2017/8676091
21. Góębiewska J, Olechowski A, Wysocka-Mincewicz M ve ark. Optical coherence tomography angiography vessel density in children with type 1 diabetes. *PLoS One* 2017;12(10):e0186479. doi: 10.1371/journal.pone.0186479.
22. J. Tam, J. A. Martin, and A. Roorda. Noninvasive visualization and analysis of parafoveal capillaries in humans. *Investigative Ophthalmology and Visual Science* 2010;51(3):1691-8.



23. G. Hilmantel, R. A. Applegate, W. A. van Heuvenveark. Entoptic foveal avascular zone measurement and diabetic retinopathy. *Optometry and Vision Science Official Publication of the American Academy of Optometry* 1999;76(12):826-31.
24. G. Di, Y. Weihong, Z. Xiaoveark. A morphological study of the foveal avascular zone in patients with diabetes mellitus using optical coherence tomography angiography. *Graefe's Archive for Clinical and Experimental Ophthalmology* 2016;254(5):873-9.
25. Lee J, Rosen R. Optical coherence tomography angiography in diabetes. *Curr Diab Rep* 2016;16(12):123.
26. Mastropasqua R, Toto L, Mastropasqua Aveark. Foveal avascular zone area and parafoveal vessel density measurements in different stages of diabetic retinopathy by optical coherence tomography angiography. *Int J Ophthalmol* 2017;10(10):1545-55.
27. Samara WA, Shahlaee A, Adam MK ve ark. Quantification of Diabetic Macular Ischemia Using Optical Coherence Tomography Angiography and Its Relationship with Visual Acuity. *Ophthalmology* 2017;124(2):235-44.